fleury medicina e saúde | Med

revista médica

ano 9 | edição 3 | novembro 2021

Síndrome pós-Covid-19

Como reconhecer e manejar os pacientes que apresentam **sintomas arrastados e complicações** após a resolução da infecção

Leia também nesta edição:

cardiologia
endocrinologia
genética
ginecologia
hematologia
medicina reprodutiva
oncologia

Atualize-se com **experts** da comunidade médica

Conheça Pupilla, uma plataforma inovadora de educação médica com a qualidade e credibilidade que só uma empresa com quase 100 anos de experiência, como o Grupo Fleury, pode oferecer.

Diversos formatos de conteúdo para você **aprender** e se **atualizar** da maneira que preferir. No seu ritmo, no seu tempo e do seu jeito.

ESPECIALIDADES MÉDICAS:

- Clínica Médica
- Cardiologia
- Radiologia
- Obstetrícia
- Pediatria

Conheça também os cursos da plataforma Pupilla

Selecionados com a expertise dos nossos KOLs – *Key Opinion Leaders* –, os cursos são de alta qualidade e exclusivos Pupilla.

Tudo feito de médico para médico para atualização e aprofundamento em diversas especialidades médicas.

Você encontra cursos como:

TELEMEDICINA Boa Prática Médica aliada à Tecnologia

Genética Aplicada à Medicina Fetal

e vem muito mais por aí

pupilla
DE MÉDICO PARA MÉDICO
www.pupilla.com

Aponte a câmera do seu celular e conheça tudo que a Pupilla tem para você

Conhecimento em construção

É muito provável que só possamos entender completamente os impactos da Covid-19 na saúde das pessoas que foram infectadas em alguns anos. Se continua sendo surpreendente deparar com sintomas arrastados em pacientes que tiveram casos graves, ainda mais desafiadoras parecem as complicações, meses depois, em indivíduos que apresentaram apenas sintomas leves da doença quando diagnosticados.

Por outro lado, temos reunido, em nossa prática diagnóstica, inúmeros dados acerca do comportamento da infecção pelo Sars-CoV-2, seja pelos resultados que analisamos, seja por nossas discussões com os médicos que assistem os pacientes, seja por nossos enriquecedores debates nas aulas que promovemos desde que a nova doença surgiu.

Dessa necessidade de buscar mais respostas e de compartilhar o conhecimento acumulado até aqui nasceu o conteúdo da matéria de capa da presente edição, na qual nossos especialistas não apenas comentam a fisiopatologia por trás da síndrome pós-Covid-19, ou Covid-19 longa, como também mostram o arsenal de recursos que hoje têm sido usados para acompanhar os pacientes após a alta e durante as novas hospitalizações.

Como de praxe, nosso trabalho de pesquisa e desenvolvimento segue firme na proposição de novos exames com utilidade comprovada na prática clínica. Assim, trazemos novidades no manejo do tumor do estroma gastrointestinal, com um painel molecular que pesquisa variantes relacionadas com resistência e sensibilidade à terapia-alvo, assim como do câncer hereditário de mama e ovário, com o *Fast Cancer*, que analisa 45 genes associados a esses tumores em um prazo bem menor que os testes convencionais.

Dentre outros assuntos relevantes desta revista, queremos destacar ainda nossa seção de atualização, sobre a contribuição da ressonância magnética de corpo total no diagnóstico e no seguimento de pacientes com mieloma múltiplo, e a seção de consultoria, que responde a uma oportuna dúvida sobre a preservação de fertilidade em pacientes oncológicas com análogos do GnRH.

Aproveite a leitura!

Um forte abraço,

ARQUIVO FLEURY

Dr. Edgar Gil Rizzatti
Diretor médico | Grupo Fleury

EXPEDIENTE

ano 9 | edição 3 | novembro 2021

RESPONSÁVEL TÉCNICO
Dr. Edgar Gil Rizzatti, CRM 94.199

FALE CONOSCO

E-MAIL
educacaomedica@grupofleury.com.br

INTERNET
www.fleury.com.br/medicos

TELEFONE
55 11 3179 0820

EDITORAS CIENTÍFICAS
Dra. Ana Carolina Silva Chuery
Dra. Barbara Gonçalves da Silva
Dra. Fernanda Aimée Nobre
Dra. Maria do Socorro Pinheiro Margarido

EDITORA EXECUTIVA
Solange Arruda (MTB 45.848)

SUPERVISÃO EDITORIAL
Sandra Vaz Guimarães Sampaio Marcellos

DESIGN GRÁFICO
Sergio Brito

IMPRESSÃO
HRosa

TIRAGEM
10.800 exemplares

QUALIDADE CERTIFICADA



GETTY IMAGES

Representação conceitual do impacto prolongado da Covid-19 no organismo humano.

nesta edição

MURAL
Os reflexos da pandemia de Covid-19 sobre o controle mundial de sarampo 6

DÊ O DIAGNÓSTICO
Suspeita de cardiopatia congênita em gravidez de 24 semanas: como investigar? 8

PRÁTICA CLÍNICA
Perfil molecular para tumor do estroma gastrointestinal ajuda a definir tratamento 12

PRÁTICA CLÍNICA
Predição de risco de malignidade de lesões causadas por HPV ganha novo aliado 13

CONSULTORIA MÉDICA RESPONDE
Análogos do GnRH funcionam para preservar a fertilidade de pacientes oncológicas? 15

CAPA
Os mecanismos patogênicos por trás da síndrome pós-Covid-19 16

RELATÓRIO INTEGRADO
Papel da ultrassonografia pélvica em suspeitas de puberdade precoce em meninas 24

ATUALIZAÇÃO
Ressonância magnética de corpo total contribui para o manejo do mieloma múltiplo 28

PARCERIA COM NOVO NORDISK
Obesidade está relacionada com aumento dos casos de câncer de endométrio 32

Alguns dos nossos especialistas que participaram desta edição:

PRÁTICA CLÍNICA
Dr. Aloísio Souza F. da Silva, consultor médico em Patologia

CAPA
Dra. Carolina dos Santos Lázari, consultora médica em Infectologia

CAPA
Dra. Christiane Pereira Gouvea, consultora médica em Hematologia e Hemostasia

DÊ O DIAGNÓSTICO
Dra. Claudia R. Pinheiro de Castro Grau, consultora médica em Ecocardiografia Pediátrica

CONSULTORIA MÉDICA RESPONDE
Dr. Daniel Suslik Zylbersztejn, coordenador do Fleury Fertilidade e consultor médico do Laboratório de Análise Seminal

CAPA
Dr. Ibraim F. Masciarelli Pinto, consultor médico em Tomografia e Ressonância Magnética Cardíaca

ATUALIZAÇÃO
Dra. Isabela Azevedo Nicodemos da Cruz, consultora médica em Diagnóstico Osteomuscular

CAPA
Dr. João Marcos Salge, consultor médico em Pneumologia

ATUALIZAÇÃO
Dr. Marcelo Astolfi C. Nico, coordenador médico e diretor-executivo da Plataforma Osteomuscular

RELATÓRIO INTEGRADO
Dra. Marcia Wang Matsuoka, consultora médica em Radiologia

PRÁTICA CLÍNICA
Dra. Mônica Stiepcich, consultora médica em Patologia

CAPA / ROTEIRO DIAGNÓSTICO
Dra. Paola Smanio, consultora médica em Cardiologia e Medicina Nuclear

PRÁTICA CLÍNICA
Dra. Rosana Cardoso Alves, consultora médica em Medicina do Sono

PRÁTICA CLÍNICA / DOENÇAS RARAS
Dr. Wagner Antonio da Rosa Baratela, consultor médico em Genética

Para saber mais sobre nosso corpo clínico, acesse: **www.fleury.com.br/medicos**

Sarampo

Pandemia de Covid-19 impacta o controle mundial da doença

Em 2020, estima-se que ocorreram 7,5 milhões de casos de sarampo em todo o mundo, o que representa uma queda de mais de 80% em relação a 2019. A redução, contudo, não corresponde à realidade. No ano passado, a quantidade de amostras enviadas para testagem laboratorial para a doença foi a menor em mais de uma década, o que reflete, na verdade, o declínio da vigilância sobre o sarampo decorrente da pandemia de Covid-19.

Diante desse cenário, a Organização Mundial da Saúde (OMS) e o U.S. Centers for Disease Control and Prevention (CDC) alertam que o baixo número de casos notificados em 2020 não deve mascarar o risco crescente de novos surtos da doença em todo o mundo.

A principal preocupação recai sobre a diminuição dos esforços para eliminar o sarampo no último ano. Em 2020, mais de 22 milhões de crianças não foram imunizadas com a primeira dose da vacina – 3 milhões a mais que em 2019, o que equivale ao maior aumento em duas décadas – e apenas 70% receberam a segunda dose, bem abaixo dos 95% recomendados, proporcionando condições favoráveis à disseminação do vírus.

O sarampo é uma das doenças infecciosas mais contagiosas, porém absolutamente passível de prevenção por meio da vacinação. Nos últimos 20 anos, estima-se que a imunização tenha evitado mais de 30 milhões de mortes globalmente.

Dessa forma, a OMS e o CDC sustentam a importância de manter os esforços no âmbito mundial para promover não apenas a vacinação contra a Covid-19, mas também a imunização básica adequada contra as demais doenças imunopreveníveis.

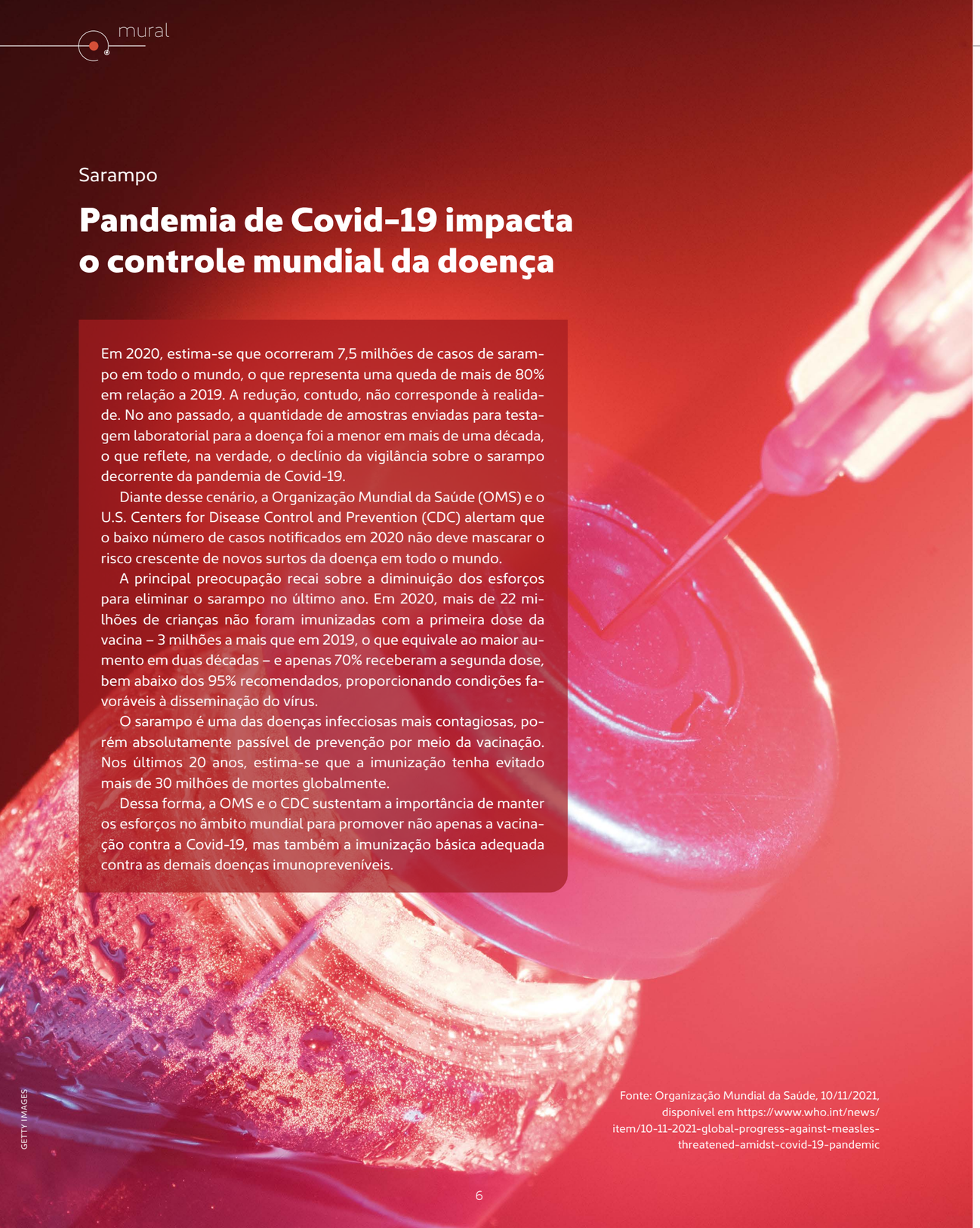

GETTY IMAGES

Fonte: Organização Mundial da Saúde, 10/11/2021, disponível em https://www.who.int/news/item/10-11-2021-global-progress-against-measles-threatened-amidst-covid-19-pandemic

Sífilis congênita

Número de casos ainda sinaliza necessidade de conscientizar público-alvo para a prevenção

O último Boletim Epidemiológico de Sífilis do Ministério da Saúde, publicado em outubro de 2021, destaca que o panorama da doença no Brasil é semelhante ao de outros países do mundo, com dados ainda preocupantes, mesmo diante de uma diminuição, em 2020, nas taxas de detecção da sífilis adquirida (26,6%), da doença na gestação (0,9%) e da sífilis congênita (9,4%), em comparação a 2019.

A sífilis tem uma prevalência global de 0,5%, com 6,3 milhões de casos. No Brasil, em 2020, as taxas de detecção de sífilis adquirida foram de 54,5/100.000 habitantes, assim como de 21,6/1.000 nascidos vivos de sífilis em gestantes. A incidência da doença congênita chegou a 7,7/1.000 nascidos vivos, enquanto a taxa de mortalidade nesse grupo alcançou 6,5/100.000 nascidos vivos. No total, o Brasil registrou 115.371 casos de sífilis adquirida, 61.441 casos da doença em gestantes e 22.065 casos de sífilis congênita, com 186 óbitos.

As Regiões Sudeste e Sul se apresentaram com as taxas mais elevadas de sífilis materna (25,9 e 23,3/1.000 nascidos vivos, respectivamente) e congênita (8,9 e 7,7/1.000 nascidos vivos, respectivamente), tendo sido o Rio de Janeiro o Estado com a maior taxa de detecção (55,1 casos/1.000 nascidos vivos de sífilis materna e 21,5/1.000 nascidos vivos de sífilis congênita), índices maiores que a média nacional. Outros sete Estados também exibiram taxas da doença congênita maiores que a média no Brasil: Sergipe, Pernambuco, Rio Grande do Sul, Rio Grande do Norte, Tocantins, Amapá e Ceará.

Destaca-se que a sífilis congênita é uma condição prevenível, desde que o diagnóstico e a oportuna terapêutica durante a gestação sejam realizados adequadamente. A falta de tratamento ou o tratamento inadequado da sífilis materna associam-se com índices de transmissão vertical elevados, que podem chegar a 70-100% nos casos de sífilis primária e secundária, enquanto o risco de transmissão cai para 1-2% com o tratamento.

O desfecho adverso mais frequente associado com a sífilis materna não tratada é a perda gestacional precoce, observada em 40% dos casos. Outras complicações incluem a morte fetal a termo, em 11%, e a prematuridade ou o baixo peso ao nascer, em 12-13%.

Em 14 de outubro de 2021, o Ministério da Saúde lançou a Campanha Nacional de Combate à Sífilis para alertar a população sobre a importância da prevenção e do tratamento precoce da doença. O público-alvo inclui gestantes e seus parceiros, homens e mulheres entre 20 e 35 anos.

O rastreamento de sífilis na gravidez deve ser feito na primeira consulta de pré-natal (idealmente no primeiro trimestre), no início do terceiro trimestre e no momento da internação para o parto. A testagem também tem de ser realizada nas mulheres com perdas fetais precoces ou tardias e naquelas submetidas a situações de risco ou violência sexual.

Taxa de detecção de sífilis, de 2015 a 2020

Formas de sífilis	2015	2016	2017	2018	2019	2020
Adquirida	33,9	44,2	58,8	76,4	74,2	54,5
Na gestação	10,9	13,4	17,0	21,5	21,8	21,6
Congênita	6,5	7,4	8,5	9,0	8,5	7,7

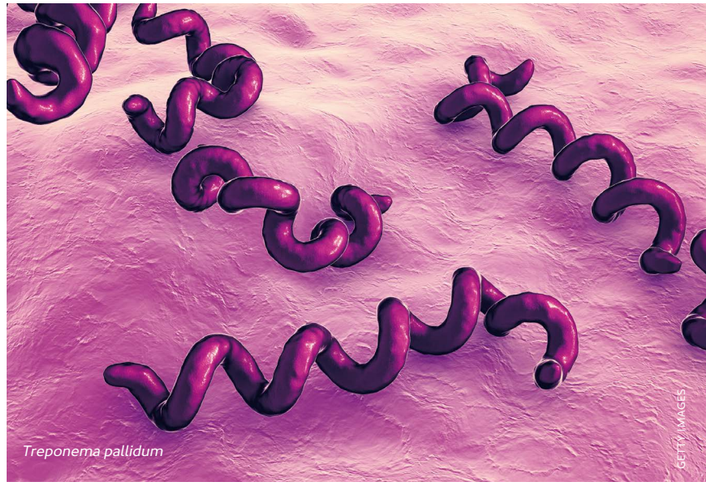

Treponema pallidum

GETTY IMAGES

Fontes:
Boletim Epidemiológico de Sífilis, Ministério da Saúde, 2021.
Protocolo Brasileiro para Infecções Sexualmente Transmissíveis 2020: sífilis congênita e criança exposta à sífilis. Epidemiol. Serv. Saúde, Brasília, 30(Esp.1):e2020597, 2021.

Alteração suspeita de **cardiopatia congênita** em gestação de 24 semanas

Diante dos achados subsequentes no ecocardiograma fetal, em que pensar?

Gestante primigesta, sem antecedentes pessoais e familiares relevantes, iniciou acompanhamento pré-natal. Enquanto a ultrassonografia (USG) morfológica de primeiro trimestre foi normal, o exame realizado com 24 semanas de idade gestacional mostrou alterações suspeitas de cardiopatia congênita. Dessa forma, uma avaliação ecocardiográfica fetal foi realizada e mostrou as imagens abaixo.

Diante das imagens, qual o diagnóstico?

- *Truncus arteriosus*
- Tetralogia de Fallot
- Transposição das grandes artérias
- Dupla via de saída do ventrículo direito

Veja a resposta e a discussão do caso na página 34.

ARQUIVO FLEURY

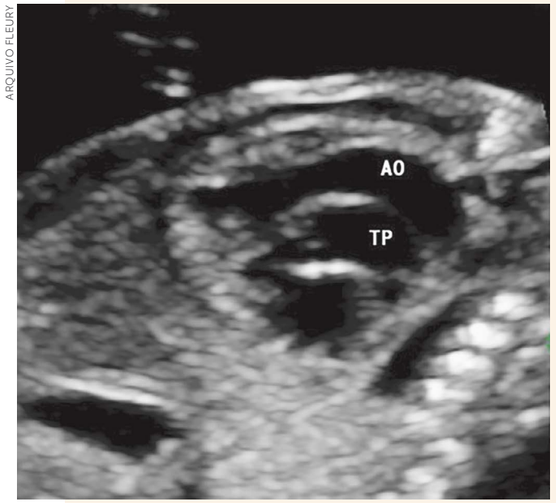

Ecocardiograma fetal
Ao: aorta
TP: tronco pulmonar

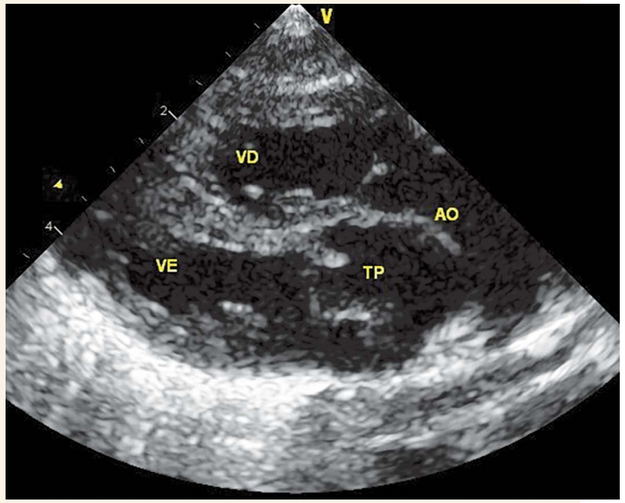

Ecocardiograma imediatamente após o nascimento
VD: ventrículo direito
VE: ventrículo esquerdo
Ao: aorta
TP: tronco pulmonar

genética

Painel para **doenças tratáveis** alia diagnóstico preciso com possibilidade de tratamento efetivo

Segundo estimativa divulgada em 2017 pelo Global Genes Project, 350 milhões de pessoas no mundo todo têm alguma doença rara. Apesar de apresentarem individualmente baixa prevalência, tais condições, em conjunto, afetam em torno de 4% a 8% da população, sendo as causas genéticas responsáveis por cerca de 80% dos casos.

Sobretudo na infância, as doenças genéticas respondem por um número expressivo de hospitalizações. Assim, sua abordagem depende do diagnóstico adequado, que, muitas vezes, é difícil de reconhecer com base apenas nas manifestações clínicas. Em muitos desses casos, portanto, os testes genéticos mostram-se indispensáveis.

Ademais, a identificação precisa da etiologia de diversas dessas condições vem sendo acompanhada de avanços importantes no tratamento. Mesmo que não se dirijam especificamente ao mecanismo patogênico, as opções disponíveis podem ter impacto significativo na qualidade de vida, na progressão do quadro e até mesmo na sobrevida dos pacientes.

Dessa maneira, o uso racional dos exames em genética tem sido amplamente discutido também nesse contexto, na medida em que resultados relacionados ao achado de variantes patogênicas acionáveis modificam desfechos na prática clínica.

O painel genético para doenças tratáveis, realizado pelo Fleury, é mais um recurso que atende à investigação de tais condições sob essa perspectiva. Por meio da análise de 329 genes associados a variantes patogênicas de alta penetrância e com relação bem estabelecida com doenças para as quais tratamentos ou medidas profiláticas estão disponíveis e definidas, o teste permite, além de um diagnóstico correto, a adoção de estratégias terapêuticas eficazes.

As afecções neurometabólicas, os erros inatos da imunidade, as endocrinopatias e as doenças hepáticas, entre inúmeras outras, estão entre os grupos de enfermidades contempladas pelo painel. Os tratamentos para esses quadros podem contemplar desde dieta específica, suplementação de vitaminas e cofatores e reposição enzimática até o transplante de células-tronco hematopoéticas ou de órgãos sólidos e a terapia gênica.

CONSULTORIA MÉDICA
Dra. Caroline Olivati
caroline.olivati@grupofleury.com.br
Dr. Wagner Antonio da Rosa Baratela
wagner.baratela@grupofleury.com.br

Ficha técnica

Painel genético para doenças tratáveis

Metodologia: sequenciamento de nova geração (NGS) de todas as regiões codificantes e flanqueadoras adjacentes aos éxons de 329 genes. Inclui a identificação de variantes de nucleotídeo único e pequenas inserções e deleções, além de variações no número de cópias que compreendam três ou mais éxons dos genes estudados

Genes analisados:
ABCB11, ABCB4, ABCC8, ABCD1, ABCD4, ACADM, ACADVL, ACAT1, ADA, ADAMTS13, AGL, AICDA, AK2, AKR1D1, ALDH7A1, ALDOB, ALPL, AMACR, APOA5, APOC2, AQP2, ARG1, ARSA, ARSB, ASL, ASS1, ATP6V0A4, ATP6V1B1, ATP7A, ATP7B, ATP8B1, AVPR2, BAAT, BCKDHA, BCKDHB, BCKDK, BCL10, BLNK, BSND, BTD, BTK, CAD, CARD11, CASR, CBS, CD247, CD320, CD3D, CD3E, CD3G, CD40, CD40LG, CD79A, CD79B, CDCA8, CFTR, CIITA, CLCNKA, CLCNKB, CLDN16, CLDN19, CNNM2, CORO1A, CPS1, CPT1A, CPT2, CTNS, CTPS1, CXCR2, CXCR4, CYBA, CYBB, C17orf62, CYP11B1, CYP11B2, CYP17A1, CYP27A1, CYP27B1, CYP2R1, CYP7A1, CYP7B1, DBT, DCLRE1C, DDC, DGAT1, DLD, DMD, DNAJC12, DNAJC21, DOCK2, DUOX2, DUOXA2, EFTUD1, ELANE, ETFA, ETFB, ETFDH, ETHE1, F8, F9, FAH, FBP1, FGA, FLAD1, FOLR1, FOXA2, FOXE1, FOXN1, FOXP3, G6PC, G6PC3, GAA, GALE, GALK1, GALM, GALNS, GALT, GAMT, GATA2, GATM, GBA, GBE1, GCDH, GCH1, GCK, GFI1, GGCX, GJB2, GJB6, GLA, GLB1, GLIS3, GLUD1, GOT2, GPIHBP1, GUSB, GYS2, HADH, HADHA, HADHB, HAX1, HBB, HESX1, HLCS, HMGCL, HMGCS2, HPD, HSD3B2, HSD3B7, HYOU1, IDS, IDUA, IFNGR1, IFNGR2, IGLL1, IGSF1, IKBKB, IL12B, IL12RB1, IL2RA, IL2RG, IL7R, INS, INSR, IRF8, IRS4, IVD, IYD, JAGN1, JAK3, KCNJ1, KCNJ11, LAT, LCK, LCT, LHX3, LHX4, LIPA, LMBRD1, LMF1, LPL, LRRC8A, MAGT1, MALT1, MAP3K14, MC2R, MMAA, MMAB, MMACHC, MMADHC, MOCS1, MPI, MPL, MPO, MRAP, MTHFR, MTR, MTRR, MTTP, MUT, MYD88, MYH9, NAGLU, NAGS, NCF2, NCF4, NEUROG3, NHEJ1, NKX2-1, NKX2-5, NNT, NPC1, NPC2, NR0B1, ORAI1, OTC, OTX2, OXCT1, PAH, PAX8, PCBD1, PCCA, PCCB, PDXK, PGM1, PHEX, PHGDH, PHKA2, PHKB, PIK3R1, PROSC, PNP, PNPO, POU1F1, PRF1, PRKDC, PROP1, PSAT1, PSPH, PTPRC, PTS, PYGL, QDPR, RAC2, RAG1, RAG2, RASGRP1, RB1, RFX5, RFXANK, RFXAP, RORC, SAMD9, SBDS, SCNN1A, SCNN1B, SCNN1G, SGSH, SH2D1A, SI, SLC12A1, SLC16A1, SLC19A2, SLC19A3, SLC22A5, SLC25A13, SLC25A15, SLC25A19, SLC25A20, SLC26A3, SLC26A4, SLC26A7, SLC27A5, SLC2A1, SLC2A2, SLC37A4, SLC39A4, SLC46A1, SLC52A2, SLC52A3, SLC5A1, SLC5A5, SLC5A6, SLC6A6, SLC7A7, SLC7A9, SMN1, SMPD1, SOX3, SPR, SRP54, STAR, STAT1, STX11, STXBP2, TANGO2, TAP1, TAP2, TAPBP, TAT, TBL1X, TCN2, TFRC, TG, TH, THRA, TJP2, TPK1, TPO, TPP1, TRH, TRHR, TRPM6, TSHB, TSHR, TTPA, TUBB1, UGT1A1, UNC13D, UNG, UROS, USP53, VDR, VKORC1, VPS45, WAS, WIPF1, XIAP e *ZAP70*

Amostras: sangue, saliva* ou *swab* de bochecha*

Prazo de resultado: em até 30 dias

*Disponíveis via plataforma Fleury Genômica.

oncologia

Fast Cancer: teste mais ágil pesquisa mutações germinativas no câncer de mama e de ovário hereditário

Testes genéticos que buscam identificar mutações germinativas em genes de suscetibilidade ao câncer já são bastante utilizados no diagnóstico de pacientes com predisposição a tumores de mama e de ovário.

A identificação de mulheres com risco aumentado para essas neoplasias permite a adoção de condutas de rastreamento e prevenção individualizadas e diagnóstico precoce, além do aconselhamento genético dos familiares.

O *BRCA1* e o *BRCA2* notadamente configuram os principais genes relacionados ao câncer de mama e ovário hereditário. Contudo, cada vez mais alterações em outros genes têm sido identificadas em associação a essas neoplasias, com destaque para *ATM, CHEK2, PALB2* e *TP53*, entre outros.

Dessa forma, painéis genéticos que contemplam a análise simultânea de múltiplos genes estão sendo amplamente incorporados ao processo de avaliação de risco para câncer, o que permite a identificação de mulheres que podem se beneficiar de um rastreamento mais intensivo ou de uma conduta específica direcionada.

Nesse sentido, o Fleury introduziu, em seu portfólio, mais um teste para a pesquisa de mutações germinativas associadas às neoplasias hereditárias – o *Fast Cancer*. Realizado por sequenciamento de nova geração (NGS), o painel traz, como diferenciais, a análise simultânea de 45 genes e a liberação mais rápida dos resultados, feita em até dez dias corridos.

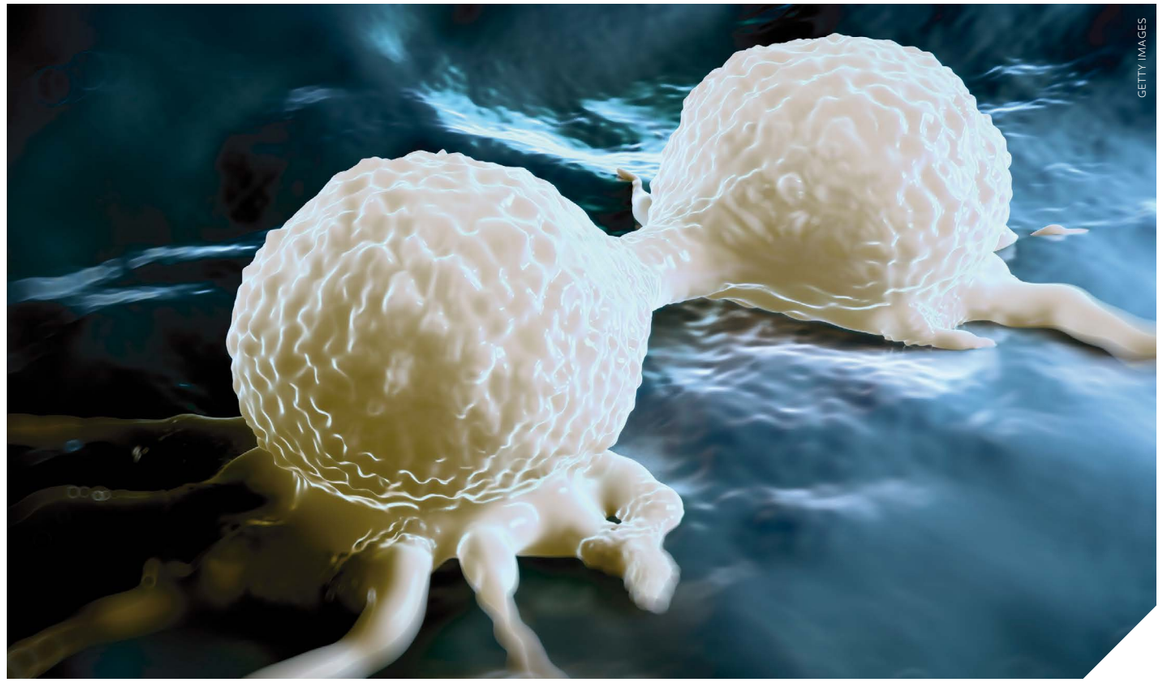

Célula de câncer de mama em mitose.

Ficha técnica

Fast Cancer ou painel rápido para câncer hereditário

Método:
Sequenciamento completo por NGS de todas as regiões codificantes e flanqueadoras adjacentes aos éxons de 45 genes relacionados ao câncer hereditário, incluindo a análise de variações no número de cópias (CNV)

Genes analisados:
APC (inclui promotor), *ATM, BARD1, BLM, BRCA1, BRCA2, BRIP1, CDH1, CDK4, CDKN2A, CHEK2, EGFR, EPCAM, HRAS, KIT, MEN1, MET, MLH1* (inclui promotor), *MRE11 (MRE11A), MSH2, MSH6, MUTYH, NBN, NF1, NF2, NTHL1, PALB2, PIK3CA, PMS1, PMS2, POLD1, POLE, PTEN* (inclui promotor), *RAD50, RAD51C, RAD51D, RB1, RECQL4, RET, SMAD4, SMARCA4, STK11, TP53* (inclui promotor), *WT1* e *XRCC2*

Amostras:
- Sangue periférico
- Saliva
- *Swab* de bochecha

Prazo de resultados: em até dez dias corridos

Benefícios dos testes genéticos na pesquisa de neoplasias hereditárias

- Modificar as estratégias de rastreamento em relação aos exames indicados e à idade de início, quando pertinente
- Sugerir medidas específicas de redução de risco
- Estimar o risco de doença na família, baseando-se em associações entre genótipo e fenótipo
- Identificar outros possíveis membros da família em risco
- Considerar, quando possível, opções de tratamento baseadas na alteração genética específica

CONSULTORIA MÉDICA

Dra. Caroline Olivati
caroline.olivati@grupofleury.com.br

Dra. Daniele Paixão Pereira
daniele.ppereira@grupofleury.com.br

Dr. Wagner Antonio da Rosa Baratela
wagner.baratela@grupofleury.com.br

Outros painéis genéticos para câncer de mama e de ovário hereditário

O Fleury também realiza outros dois painéis para a investigação dessa síndrome neoplásica.

Ficha técnica

Painel para câncer de mama e de ovário hereditário

Método:
Sequenciamento completo por NGS de todas as regiões codificantes e flanqueadoras adjacentes aos éxons de 25 genes relacionados ao câncer hereditário, incluindo a análise de CNV

Genes analisados:
ATM, BARD1, BRCA1, BRCA2, BRIP1, CDH1, CHEK2, EPCAM, MLH1 (inclui promotor), *MRE11 (MRE11A), MSH2, MSH6, NBN, NF1, PALB2, PMS1, PMS2, PTEN* (inclui promotor), *RAD50, RAD51C, RAD51D, SMARCA4, STK11, TP53* (inclui promotor) e *XRCC2*

Amostras:
- Sangue periférico
- Saliva
- *Swab* de bochecha

Prazo de resultados: em até 20 dias corridos

Painel expandido para câncer hereditário

Método:
Sequenciamento completo por NGS de todas as regiões codificantes e flanqueadoras adjacentes aos éxons de 140 genes relacionados ao câncer hereditário, incluindo a análise de CNV

Genes analisados:
AIP, ALK, APC (inclui promotor), *ARHGAP30, ATM, ATR, AXIN2, BAP1, BARD1, BLM, BMPR1A* (inclui promotor), *BRCA1, BRCA2, BRIP1, BUB1B, CASR, CDC73, CDH1, CDK4, CDKN1B, CDKN1C, CDKN2A, CEBPA, CTC1, CTNNA1, CEP57, CHEK2, CYLD, DDB2, DICER1, DIS3L2, DKC1, EGFR, EGLN1, EPCAM, ERCC1, ERCC2, ERCC3, ERCC4, ERCC5, EXT1, EXT2, EZH2, FAN1, FANCA, FANCB, FANCC, FANCD2, FANCE, FANCF, FANCG, FANCI, FANCL, FANCM, FH, FLCN, GALNT12, GATA2, GPC3, GREM1* (inclui promotor e enhancer), *HNF1A, HOXB13, HRAS, KIF1B, KIT, KMT2D (MLL2), LZTR1, MAX, MC1R, MDH2, MEN1, MERTK, MET, MITF, MLH1* (inclui promotor), *MLH3, MRE11 (MRE11A), MSH2, MSH3, MSH6, MUTYH, NBN, NF1, NF2, NHP2, NOP10, NSD1, NTHL1, PALB2, PDGFRA, PHOX2B, PIK3CA, PMS1, PMS2, POLD1, POLE, POLH* (inclui promotor), *POT1, PRF1, PRKAR1A, PRSS1, PTCH1, PTCH2, PTEN* (inclui promotor), *RAD50, RAD51C, RAD51D, RB1, RECQL4, RET, RHBDF2, RNF43, RUNX1, SBDS, SDHA, SDHAF2, SDHB, SDHC, SDHD, SLX4, SMAD4, SMARCA4, SMARCB1, SMARCE1, STK11, SUFU, TERT* (inclui promotor), *TINF2, TMEM127, TP53* (inclui promotor), *TSC1, TSC2, TYR, VHL, WRAP53, WRN* (inclui promotor), *WT1, XPA, XPC, XRCC2* e o transcrito não codificante *TERC*

Amostras:
- Sangue periférico
- Saliva
- *Swab* de bochecha

Prazo de resultados: em até 20 dias corridos

oncologia

Quando usar a genotipagem dos genes *KIT* e *PDGFRA* no **tumor do estroma gastrointestinal**?

O tumor do estroma gastrointestinal é a neoplasia mesenquimal mais comum do trato digestório e ocorre predominantemente no estômago (60%), embora possa afetar duodeno, jejuno, íleo, cólon, reto e até mesmo regiões extraviscerais.

Em 1998, Hirota *et al* publicou um trabalho inovador, usando a biologia molecular, que mostrou que mutações de ganho de função no gene *KIT* são eventos oncogênicos relacionados à doença. Até então, esses tumores eram refratários aos tratamentos sistêmicos convencionais e o estudo deflagrou a possibilidade das terapias-alvo para tratá-los, modificando seu prognóstico, especialmente no estágio avançado.

Hoje se sabe que a doença se caracteriza por mutações ativadoras no gene *KIT* em 60% a 85% dos casos, enquanto de 5% a 10% estão associados a alterações no *PDGFRA*. Tais genes codificam o receptor de tirosinoquinase tipo III (TRK) e suas mutações são mutuamente excludentes.

Da genotipagem ao tratamento

O imatinibe, um inibidor seletivo da tirosinoquinase, é a opção de primeira linha para o tratamento do tumor do estroma gastrointestinal de alto risco. Contudo, o gene envolvido em sua patogênese, bem como o tipo de mutação e o domínio funcional acometido, interfere na eficácia terapêutica.

De fato, a resposta ao imatinibe se mostra superior nos pacientes com mutação no éxon 11 do gene *KIT*, com maior benefício quando ocorre nos códons 557 e/ou 558. Já aqueles com alteração no éxon 9 desse mesmo gene tipicamente necessitam de uma dose maior do medicamento. Mutações nos éxons 12, 14 e 18 do *PDGFRA* também conferem sensibilidade terapêutica, com exceção da D842V no éxon 18, associada à resistência ao fármaco.

Apesar disso, muitos pacientes com resposta terapêutica inicial satisfatória desenvolvem resistência posterior à droga, causada sobretudo pela seleção de subclones do tumor que abrigam alterações secundárias nos éxons 13 e 14 ou 17 e 18 do gene *KIT*. Nesse cenário, o sunitinibe e o regorafenibe, por exemplo, podem ter utilidade como terapia de segunda linha.

No Fleury, é possível realizar o perfil molecular para o tumor do estroma gastrointestinal, que consiste no sequenciamento completo dos genes *KIT* e *PDGFRA* para identificação de variantes preditivas de sensibilidade ou resistência a terapias-alvo, bem como direcionadoras do prognóstico. O teste avalia alterações de nucleotídeo único, pequenas inserções e deleções e grandes amplificações e perdas gênicas. A análise das variantes genômicas obtidas e a interpretação dos dados clínicos e moleculares ficam a cargo de uma equipe especializada, que ainda fornece um laudo interpretativo ao médico solicitante.

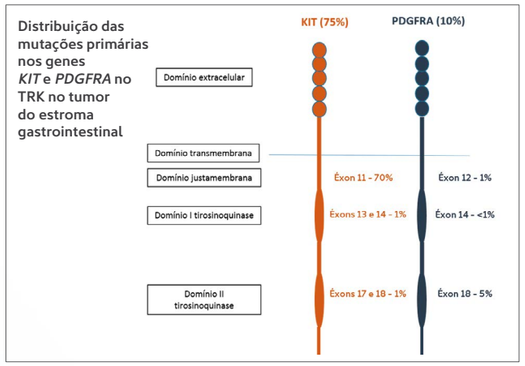

Adaptado de Schaefer *et al. Adv Anat Pathol.* 2017; 24(5): 259-267.

Ficha técnica

Painel genético para tumor do estroma gastrointestinal

Amostras:
Fragmentos de tecido fixados em formalina 10% tamponada, embebidos ou não em parafina, e lâminas de corte histológico

Método:
- Extração e fragmentação das moléculas de DNA e inserção de adaptadores com índices únicos
- Captura híbrida para enriquecimento das regiões de interesse
- Painel customizado para obter a região codificante dos dois genes e sequenciamento no equipamento NextSeq500 (Illumina)
- Processamento dos dados em um *pipeline* de bioinformática, desenvolvido e validado no Fleury, com seleção e identificação das variantes encontradas

Genes analisados: *KIT* *PDGFRA*

Prazo de resultados: em até 15 dias corridos

CONSULTORIA MÉDICA
Dr. Aloisio Souza F. da Silva
aloisio.silva@grupofleury.com.br
Dra. Dafne Carvalho Andrade
dafne.andrade@grupofleury.com.br
Dra. Mônica Stiepcich
monicas@grupofleury.com.br
Dr. Renato José Mendonça Natalino
renato.natalino@grupofleury.com.br

ginecologia

Imunocitoquímica para p16/Ki-67 contribui para a triagem de pacientes com HPV

A dupla marcação de p16^{INK4a} (p16) e Ki-67, detectada pela imunocitoquímica (CINtec® Plus Cytology), vem sendo proposta como um teste de elevada sensibilidade para predizer o risco de desenvolvimento de lesão de alto grau em mulheres com DNA de HPV de alto risco. O método combina a identificação da superexpressão da p16 e do marcador de proliferação celular Ki-67.

A progressão do ciclo celular é feita por meio de proteínas reguladoras, das quais a p16 tem um papel importante devido a seu efeito antiproliferativo, participando do controle da mitose mediada pela proteína do retinoblastoma (pRb). Em células normais, a expressão de p16 ocorre em níveis não detectados pela imunocitoquímica. Na presença de infecção persistente pelo HPV de alto risco, a oncoproteína E7 do vírus se liga à pRb, levando à superexpressão da p16, na tentativa de bloquear a proliferação celular desgovernada. Por esse motivo, na displasia cervical, a superexpressão de p16 configura um biomarcador substituto de infecções transformantes pelo HPV. Dessa forma, a detecção dessa proteína em materiais de citologia mostra-se útil para a triagem de mulheres com resultados citológicos anormais e testes positivos para HPV.

Como a marcação específica da p16 também pode ser observada em células metaplásicas ou endocervicais, refletindo apenas sua função supressora de crescimento, o teste CINtec® Plus recebeu a adição da pesquisa de Ki-67, uma proteína associada com proliferação celular e não detectada em células em repouso. A expressão de Ki-67 é mutuamente exclusiva da p16 em células saudáveis. Já diante de infecção persistente por HPV de alto risco, há expressão de Ki-67 na presença de p16. Assim, o encontro dos marcadores p16 e Ki-67 na mesma célula significa transformação oncogênica (teste positivo). Se nenhuma célula apresentar dupla coloração ou houver coloração para apenas um dos marcadores, o teste é considerado negativo.

A imunocitoquímica para p16/Ki-67 está indicada para mulheres de 30 a 65 anos com citologia com resultado negativo e teste de HPV de alto risco positivo, bem como para aquelas de 25 a 65 anos com citologia com células escamosas atípicas de significado indeterminado (ASC-US) ou lesão intraepitelial escamosa de baixo grau e teste de HPV de alto risco positivo. O encontro de um resultado positivo indica a necessidade de encaminhamento da paciente para a realização de colposcopia.

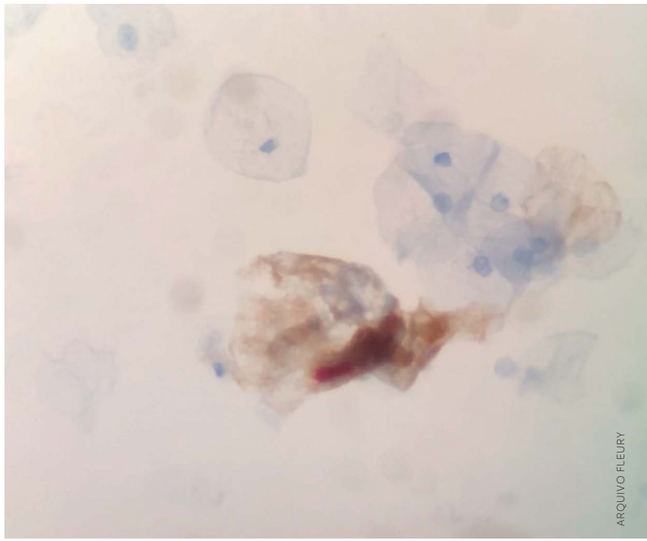

CINtec Plus com resultado positivo: núcleo central em vermelho (Ki67) e citoplasma castanho (p16).

Ficha técnica

Imunocitoquímica para p16/Ki-67

Método: expressão imunocitoquímica simultânea das proteínas p16 e Ki-67, detectadas por um coquetel de anticorpos primários e visualizadas por reação colorimétrica, resultando em precipitado acastanhado, no antígeno p16, e precipitado vermelho, no Ki-67. A positividade do teste pode ser vista no núcleo (Ki-67) e no citoplasma (p16) das células infectadas

Amostras: materiais citológicos (cervical/cervicovaginal) colhidos em meio líquido: ThinPrep, Cobas PCR ou SurePath

Valor de referência:
Resultado negativo (ausência de colocalização p16/Ki-67)

Prazo de resultados: até seis dias úteis

Como solicitar: imunocitoquímica para p16/Ki-67 em amostra de citologia cervicovaginal ou, ainda, por sinonímias – pesquisa de p16 em citologia, CINtec, CINtec Plus, pesquisa de P16 e Ki67 em citologia em meio líquido

CONSULTORIA MÉDICA
Dr. Aloísio Souza F. da Silva
aloisio.silva@grupofleury.com.br
Dra. Mônica Stiepcich
monicas@grupofleury.com.br

neurologia

Actigrafia complementa a avaliação dos distúrbios do sono

Recentemente introduzida no Fleury e disponível na Unidade República do Líbano I, a actigrafia é um método validado que usa um aparelho não invasivo semelhante a um relógio de pulso para aferir parâmetros do sono por meio da análise de atividade motora, temperatura e exposição à luz, o que pode ser feito em um período de dias ou semanas.

O exame tem particular utilidade na suspeita de alterações do ritmo circadiano sono-vigília, nos casos de insônia e em distúrbios neurológicos e psiquiátricos que possivelmente impactem o sono.

Os dados obtidos pelo método – quantidade diária de horas dormidas, bem como regularidade e continuidade dos períodos de sono – complementam as informações relatadas pelo próprio paciente por meio de um diário, funcionando ainda como uma alternativa para os indivíduos incapazes de oferecer relatos precisos.

Vale ponderar que a actigrafia não substitui a polissonografia, uma vez que características como arquitetura e estágios do sono, presença de movimentos anormais e alterações respiratórias não são avaliadas nesse exame.

Principais indicações na avaliação dos distúrbios do ciclo sono e vigília

1. Atraso de fase do sono: o ritmo circadiano é atrasado em relação ao ciclo claro-escuro do ambiente, dificultando o sono em horários convencionais ou necessários para um tempo suficiente. Além de não conseguir adormecer facilmente, o paciente tem dificuldade para acordar em horários predeterminados.

2. Avanço de fase do sono: mais frequente em idosos. O ritmo circadiano é adiantado em relação ao ciclo claro-escuro do ambiente, levando à dificuldade para manter o sono e ao despertar precoce.

Ficha técnica

Actigrafia

Método: análise do ciclo sono-vigília baseada nos parâmetros aferidos pelo aparelho – atividade motora, temperatura e exposição à luz – e no diário de sono

Equipamento:
Actígrafo de pulso ActTrust, marca Condor Instruments

Períodos avaliados:
Intervalos de 7, 14, 21 ou 28 dias, de acordo com a indicação médica

Prazo de resultados: em até sete dias úteis

CONSULTORIA MÉDICA
Dra. Rosana Cardoso Alves
rosana.alves@grupofleury.com.br
Dr. Rodrigo de Paiva Tangerina
rodrigo.tangerina@grupofleury.com.br
Dra. Marina Cardeal
marina.cardeal@grupofleury.com.br

Análogos do GnRH na **preservação de fertilidade** em pacientes oncológicas

Quando se considera a preservação da fertilidade em uma paciente com câncer, qual é a efetividade dos análogos do GnRH? Posso considerá-los como uma das principais opções ou devo reservar seu uso para situações específicas?

Como muitas pacientes têm câncer em idade reprodutiva, o uso dos análogos do GnRH começou a ser proposto para a preservação da fertilidade nessa população, já que a toxicidade e a potencial insuficiência ovariana causadas pelo tratamento oncológico aumentam se a quimioterapia é administrada enquanto os ovários se encontram em atividade.

Os possíveis mecanismos de ação para esse efeito protetor ainda não estão completamente compreendidos. As hipóteses, algumas provenientes de estudos em animais, sugerem que os análogos do GnRH diminuem o número de folículos perdidos durante a quimioterapia, bem como o número de folículos primordiais que entram no estágio de diferenciação – mais suscetíveis ao quimioterápico. Também previnem o aumento nos níveis de FSH induzido pelo *feedback* negativo, resgatando, assim, folículos da atresia acelerada, e, por fim, reduzem a perfusão ovariana devido ao estado hipoestrogênico que ocasionam, liberando menor volume do antineoplásico aos ovários. Entretanto, a efetividade desse método é bastante questionável, uma vez que os folículos primordiais não apresentam receptores hormonais e não estariam protegidos pela ação do medicamento.

Quando se analisam resultados de estudos clínicos e metanálises, observa-se que mulheres na pré-menopausa que receberam análogos do GnRH tiveram menor probabilidade de apresentar insuficiência ovariana prematura, com maior taxa de retorno da menstruação. Há também alguns dados a respeito do índice de gravidez, que se mostrou superior nas tratadas com análogos do GnRH em comparação às não tratadas. Por outro lado, esse índice não foi considerado como desfecho primário em muitos estudos, além do que vários dos marcadores utilizados não refletem necessariamente uma gestação bem-sucedida e diversos outros trabalhos falharam em demonstrar vantagens do uso de análogos do GnRH nesse contexto. Por último, poucos estudos incluíram um número suficiente de pacientes ou tiveram um tempo de seguimento adequado para realizar conclusões mais robustas.

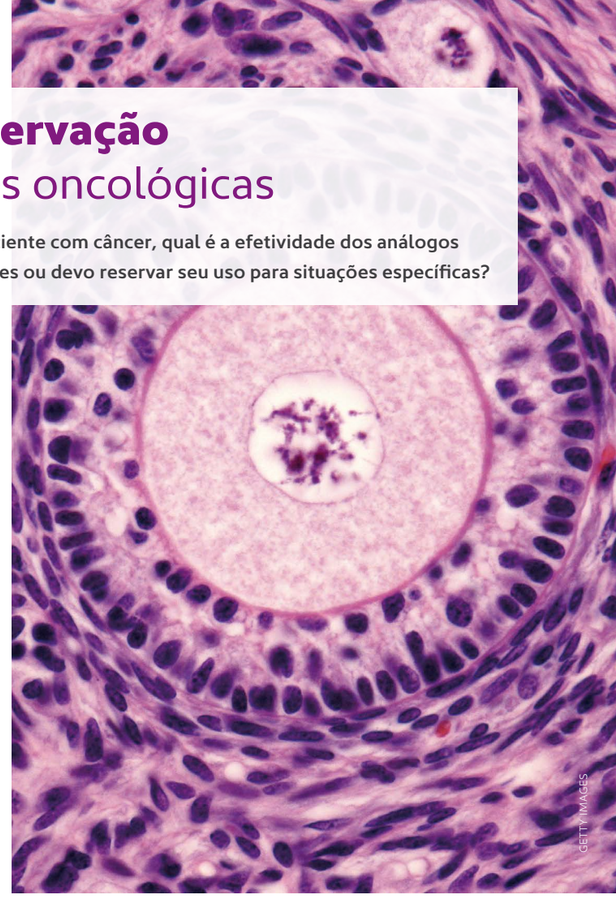

GETTY IMAGES

Folículo primário de ovário.

Em vista dos resultados conflitantes, o emprego dessa alternativa para a preservação da fertilidade continua controverso e considerado experimental pela maioria das diretrizes internacionais. O tratamento também não conta com aval do FDA norte-americano para essa finalidade e seu uso, quando realizado, deve ser *off-label*.

Os análogos do GnRH, portanto, não podem ser considerados como terapia isolada em mulheres com neoplasia maligna em idade reprodutiva, devendo estar associados preferencialmente a outros métodos de preservação de fertilidade, como criopreservação de embriões, óvulos ou córtex ovariano. Apesar disso, é possível oferecê-los para tentar reduzir a insuficiência ovariana induzida pela quimioterapia nas situações em que outros métodos consagrados não são possíveis.

Dr. Daniel Suslik Zylbersztejn, médico coordenador do Fleury Fertilidade – Centro de Medicina Reprodutiva e consultor médico do Laboratório de Análise Seminal do Grupo Fleury.
daniel.suslik@grupofleury.com.br

MANDE TAMBÉM SUA DÚVIDA DIAGNÓSTICA PARA: **educacaomedica@grupofleury.com.br**

GETTY IMAGES

Evidências crescentes sugerem que mais de 20% das pessoas infectadas pelo Sars-CoV-2 evoluem para esse quadro

Síndrome **pós-Covid-19**

Paciente masculino, 40 anos, com queixa de dispneia aos esforços, fadiga e cefaleia, iniciada 15 dias antes da consulta. Relatava ter recebido diagnóstico de Covid-19 havia cerca de um mês, confirmado por RT-PCR. Os sintomas iniciais foram febre (38,5°C), fraqueza, dor de garganta, anosmia e cefaleia. Entre a segunda e terceira semanas, surgiram dor abdominal, náuseas e vômitos. Os exames laboratoriais feitos nessa segunda oportunidade acusaram as alterações abaixo. O ECG e a radiografia de tórax estavam normais.

Hemograma com linfopenia = 700 células/mm³ (VR em homens = 900-2.900 céls./mm³)

VHS = 75 mm/h (VR em homens = até 15 mm/h)

Ureia = 50 mg/dL (VR = 13-43 mg/dL)

Creatinina = 1,8 mg/dL (VR em homens = 0,7-1,3 mg/dL)

O paciente foi orientado a permanecer em repouso e recebeu prescrição de medicamentos sintomáticos. Mas o quadro persistiu. A partir da sexta semana após o início dos sintomas, passou a apresentar insônia, dores articulares e piora da dispneia e da fadiga, além de não conseguir executar atividades da vida diária, como tomar banho.

Diante disso, em que pensar? Os sintomas decorrem da Covid-19 ou se trata de uma nova síndrome?

Definição

Não importa sua especialidade médica, você já deve ter recebido pacientes diagnosticados com Covid-19, no ano passado ou neste ano, e que referiram algum tipo de mal-estar, semelhante ao caso clínico que abre o presente texto. De fato, mais de 20% dos indivíduos infectados pelo Sars-CoV-2 evoluem para a síndrome pós-Covid-19, também denominada Covid-19 longa. As manifestações que se seguem à resolução da infecção aguda podem durar de 4 a 12 semanas e muitas vezes chegam a se prolongar por ainda mais tempo.

O National Institute for Health and Care Excellence (Reino Unido) divide esses casos em dois grupos. O primeiro é o da Covid-19 subaguda, ou Covid-19 sintomática em progressão ou, ainda, síndrome pós-Covid-19 aguda, que contempla sintomas persistentes e/ou tardios ou complicações presentes entre 4 e 12 semanas após o início da infecção. As manifestações mais comuns englobam fadiga e distúrbios do sono. Já o segundo grupo corresponde à síndrome pós-Covid-19, ou Covid-19 crônica, que envolve a presença de queixas ou alterações persistentes além de 12 semanas após o diagnóstico, descartadas outras hipóteses. Nesses casos, fadiga, ansiedade e dispneia estão entre as queixas mais recorrentes.

Por sua vez, o National Institute of Health utiliza a definição sugerida pelo Centers for Disease Control and Prevention (EUA), segundo a qual a Covid-19 longa consiste em diferentes condições físicas, mentais e emocionais, experimentadas pelos pacientes, que se estendem além de quatro semanas após a infecção inicial.

Qualquer que seja a definição, em comum esses indivíduos têm o fato de não se sentirem mais hígidos. Não por acaso, cerca de 10-20% deles são novamente internados dentro de 30 a 60 dias depois do começo dos sintomas. Os fatores de risco para o quadro incluem idade acima de 65 anos e presença de comorbidades, tais como doença pulmonar crônica, insuficiência cardíaca, diabetes mellitus com complicações, doença renal crônica e obesidade. Na reinternação, os principais diagnósticos encontrados costumam abranger sepse, pneumonia, insuficiência cardíaca, tromboembolismo, arritmias cardíacas e infarto do miocárdio. >

Preditores para a síndrome pós-Covid-19*

- Gênero feminino
- Mais de cinco sintomas durante a fase aguda
- Gravidade da Covid-19 na fase inicial

*Pode acometer pacientes que tiveram doença de intensidade leve a moderada e que foram tratados ambulatorialmente.

Sintomas persistentes	% de pacientes afetados	Tempo aproximado de resolução dos sintomas
Sintomas físicos comuns		
Fadiga	15-87	≥3 meses
Dispneia	10-71	≥2-3 meses
Desconforto torácico	12-44	2-3 meses
Tosse	17-34	≥2-3 meses
Anosmia	10-13	1 mês
Sintomas físicos menos comuns		
Dor articular, cefaleia, síndrome de sicca, rinite, disgeusia, diminuição do apetite, tontura, vertigem, mialgia, insônia, alopecia, sudorese, diarreia	>10	Desconhecido (de semanas a meses)
Psicológicos e cognitivos		
Transtorno de estresse pós-traumático	7-24	De 6 semanas a ≥3 meses
Alteração na memória	18-21	De meses a semanas
Diminuição na concentração	16	De meses a semanas
Ansiedade/depressão	22-23	De meses a semanas
Redução na qualidade de vida	>50	Desconhecido (de semanas a meses)

GETTY IMAGES

Fisiopatologia

Já se sabe que o Sars-CoV-2 entra na célula hospedeira através do receptor da enzima conversora da angiotensina (ECA2), expresso no cérebro, no coração, nos pulmões e no intestino.

Sob condições fisiológicas, a ECA2 converte a angiotensina II (vasoconstritora) em angiotensina I, que antagoniza os efeitos da primeira.

Na Covid-19, o Sars-CoV-2 regula negativamente a expressão de ECA2, promovendo o acúmulo de angiotensina II e a consequente deterioração progressiva das funções fisiológicas.

Além do comprometimento pulmonar, observa-se o acometimento do sistema cardiovascular, provavelmente multifatorial, que pode resultar tanto de um desequilíbrio entre alta demanda metabólica e baixa reserva cardíaca quanto de inflamação sistêmica e trombogênese, com possibilidade também de ocorrer por lesão direta cardíaca causada pelo vírus.

Esse dano ao sistema cardiovascular decorrente da Covid-19 é visto sobretudo nos pacientes com fatores de risco cardiovascular (idade avançada, hipertensão e diabetes) ou com doença cardiovascular prévia.

O fator estresse, presente na Covid-19, tem sido implicado no aumento na incidência da cardiomiopatia por estresse e da síndrome de Takotsubo, ou síndrome do coração partido. Predominante no gênero feminino (75% dos casos), a síndrome de Takotsubo se caracteriza por disfunção ventricular transitória, na ausência de coronariopatia obstrutiva.

Mecanismos propostos para lesão cardíaca

- Lesão direta mediada pela ECA2 por meio da proteína *spike* do Sars-CoV-2:
  - Alta afinidade do vírus pela ECA2
  - Expressão reduzida da ECA2
  - Desregulação do sistema-renina-angiotensina-aldosterona
- Mecanismos indiretos de lesão cardíaca
  - Lesão miocárdica induzida por hipóxia:
    - Estresse oxidativo
    - Acidose intracelular
    - Lesão mitocondrial
  - Lesão cardíaca microvascular e macrovascular:
    - Hipoperfusão
    - Hiperpermeabilidade vascular
    - Angiospasmo
    - Hipercoagulabilidade e trombose
  - Síndrome da resposta inflamatória sistêmica:
    - Tempestade de citocinas
    - Desregulação das células do sistema imunológico
    - Processo inflamatório descontrolado

Adaptado de Colombo *et al. Arq Bras Cardiol.* 2021;116(6):1213-1226.

Prováveis causas implicadas na fisiopatologia da síndrome pós-Covid-19

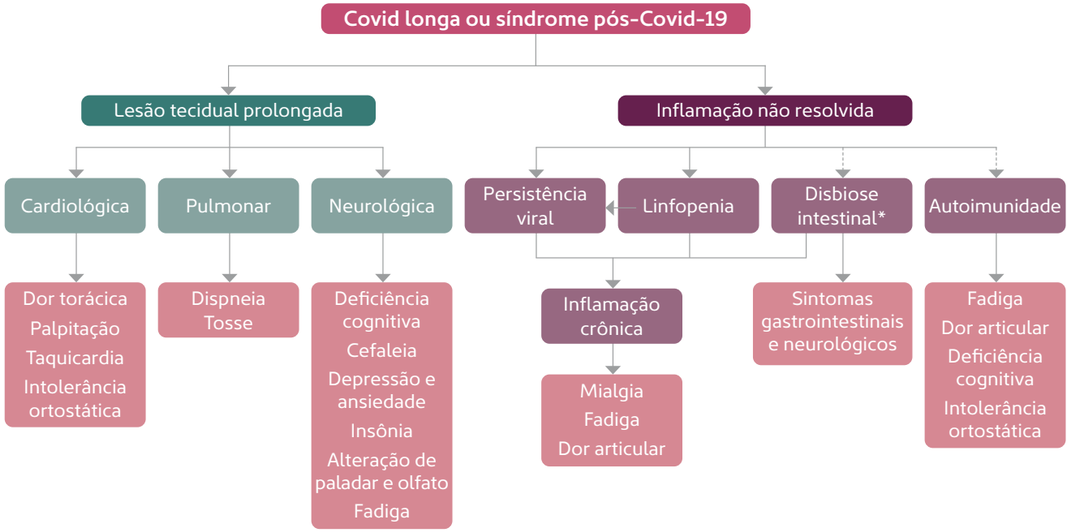

*O microbioma intestinal modula neurotransmissores via eixo intestino-cérebro. A persistência da disbiose intestinal pode contribuir para sintomas localizados nos tratos digestório e neurológico na Covid-19 longa.

Investigação de sintomas persistentes

Havendo piora nas manifestações, como no paciente descrito, a investigação com exames laboratoriais e de imagem deve se basear na gravidade do quadro.

Possíveis exames laboratoriais

- Hemograma, eletrólitos, creatinina, testes de função hepática e albumina sérica para triagem.
- **BNP e troponina**: nos pacientes com complicações como insuficiência cardíaca ou miocardite. A troponina T ultrassensível é um importante marcador de lesão miocárdica, com utilidade para estratificação de risco e rastreio de pacientes que devem realizar ressonância magnética do coração para melhor esclarecimento.
- **Dímeros D**: na suspeita de doença tromboembólica e nos casos de dispneia persistente.
- **Exames de tiroide**: para investigar fadiga e fraqueza inexplicáveis.
- **Creatinofosfoquinase**: diante de artralgia, mialgia e sintomas que remetam a doenças reumatológicas.
- **Fibrinogênio e tromboplastina ativada**: para monitorar parâmetros da coagulação.
- **VHS, PCR, ferritina e IL-6**: para pesquisar inflamação.

Eletrocardiograma

O estudo de 12 derivações pode identificar arritmias cardíacas malignas, definidas como taquicardia ventricular sustentada, induzindo instabilidade hemodinâmica ou fibrilação ventricular. Alterações de repolarização sugestivas de isquemia aguda também são detectadas, especialmente nos pacientes com miocardite ou com suspeita de síndromes isquêmicas.

Holter

Recomenda-se um ECG ambulatorial de 24 horas para detectar arritmias, avaliar a frequência cardíaca média, detectar reações anormais de pulso e associar os sintomas às anormalidades da frequência cardíaca. A taquicardia pós-Covid-19 pode se apresentar como síndrome de taquicardia postural ortostática ou taquicardia sinusal inadequada e provavelmente contribui para vários sintomas e deficiências físicas e mentais na Covid-19 longa.

Tomografia de tórax

Utilizada na fase aguda para diagnóstico e acompanhamento da progressão da doença, a tomografia computadorizada (TC) de tórax também avalia complicações como tromboembolismo pulmonar (TEP), infecção bacteriana superposta, abscesso pulmonar ou recidiva de infiltrado intersticial ou imagens em vidro fosco.

O protocolo usual do exame em pacientes com dispneia pós-Covid-19 envolve cortes com espessura de 1,0 mm e sem contraste endovenoso, exceto na suspeita de TEP. A sensibilidade do método varia entre 61% e 97%. A identificação de novo enfisema, cistos e atenuação em mosaico em alguns pacientes após a infecção pelo Sars-CoV-2 sugere que a doença pode resultar em obstrução ao fluxo de ar. Previamente detectado em outras infecções virais, o aprisionamento de ar persistente também pode estar presente depois da infecção pelo novo coronavírus. Por esse motivo, a realização da fase expiratória é importante.

Imagens obtidas por meio de cortes finos das bases pulmonares, com o paciente em pronação, costumam ser esclarecedoras para responder se as opacidades posteriores na imagem supina representam atelectasias relacionadas ao decúbito ou alterações reais.

Embora os achados da TC de tórax na síndrome pós-Covid-19 não sejam completamente conhecidos, mais de 50% dos sobreviventes anteriormente hospitalizados apresentam anormalidades nesse exame, sobretudo naqueles com infecção aguda grave. As mais comuns são opacidades em vidro fosco, bandas parenquimatosas, linhas subpleurais, padrão reticular, sinais de fibrose e aprisionamento de ar.

A descrição radiológica precisa é fundamental. O termo fibrose, por exemplo, deve ser reservado para casos com evidências de alterações irreversíveis (bronquiectasias ou bronquiolectasias de tração, faveolamento ou distorção arquitetural). Recomenda-se a comparação com as imagens obtidas durante a fase aguda para entendimento da temporalidade e evolução das alterações morfológicas pulmonares relacionadas à Covid-19.

GETTY IMAGES

Na resposta inflamatória sistêmica provocada pela infecção pelo Sars-CoV-2, há concentrações mais altas de citocinas, que estão relacionadas à lesão do sistema cardiovascular. O aumento de troponina é acompanhado pela elevação de outros marcadores inflamatórios, como dímeros D, ferritina, interleucina 6 (IL-6), desidrogenase láctica (DHL), proteína C reativa (PCR), procalcitonina e número de leucócitos.

Além disso, nos pacientes com Covid-19, os níveis de peptídeo natriurético tipo B (BNP) e cadeia N-terminal inativa do pró-BNP (NT-proBNP), marcadores de disfunção miocárdica, também aumentam. Esse achado reforça que aqueles que apresentam lesão miocárdica estão mais propensos a desenvolver comprometimento da função cardíaca.

Quanto ao estado de hipercoagulabilidade, discute-se o papel do endotélio e de suas funções anticoagulante, antitrombótica e pró-fibrinolítica. Estimulado por citocinas pró-inflamatórias e pelo próprio Sars-CoV-2, o endotélio se torna ativado, ainda que não tenha ocorrido sua ruptura, expondo moléculas de adesão, como e-selectina e p-selectina. A essas moléculas se ligam leucócitos, que, por sua vez, passam a expressar o fator tecidual, com ativação do fator VII.

Esse processo resulta na geração de trombina, que promove a formação dos trombos ricos em fibrina. Em decorrência da endotelite, o fator de von Willebrand também passa a ser expresso em maior quantidade, aumentando a interação com as plaquetas e contribuindo, assim, para a formação do trombo plaquetário.

Quando ativado, o endotélio pode produzir o inibidor do ativador de plasminogênio tipo 1, que antagoniza as propriedades fibrinolíticas feitas pelo ativador de plasminogênio tecidual e pelo ativador de plasminogênio do tipo uroquinase. Portanto, embora o endotélio seja programado para combater a formação e o acúmulo de trombos, se acionado por sinais inflamatórios ou infecciosos, pode exercer uma função contrária.

A presença de comorbidades, como câncer, e a própria imobilidade e a idade avançada são fatores de risco adicionais importantes para trombose.

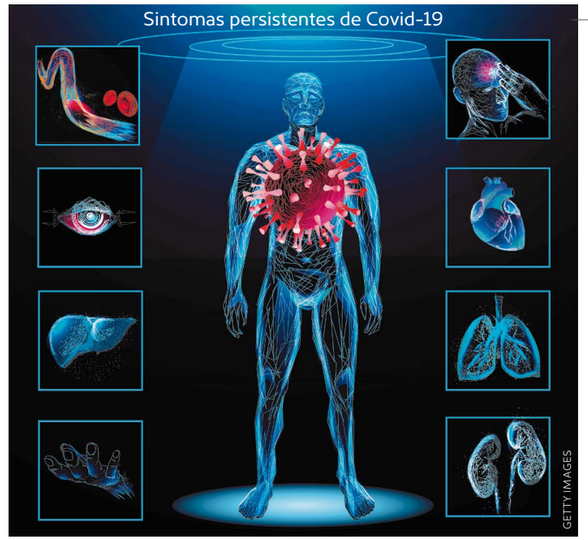

Quadro clínico

Além das queixas respiratórias, manifestações cardíacas têm sido observadas na síndrome pós-Covid-19, como a miocardite, identificada em 78% dos pacientes, independentemente das condições preexistentes, gravidade e curso da apresentação inicial, bem como da presença de sintomas cardíacos no começo do quadro. A arritmia pode ser o primeiro sinal – com destaque para fibrilação atrial e taquicardia ventricular –, levando a queixas de dor torácica e palpitações.

Síndrome pós-Covid-19

	Sintomas/sinais	Exames para acompanhar a progressão ou recuperação
Geral	• Fadiga • Declínio na qualidade de vida • Fraqueza muscular • Dor nas articulações	Avaliação clínica
Pulmonar	• Dispneia • Tosse • Necessidade persistente de oxigênio	Oxímetro de pulso, provas de função pulmonar (a diminuição da capacidade de difusão está diretamente relacionada com a gravidade do quadro agudo), tomografia de tórax, angiotomografia de tórax (na suspeita de TEP), Spect/CT
Sistema nervoso central	• Ansiedade e depressão • Distúrbios do sono • Transtorno de estresse pós-traumático • Perturbações cognitivas (névoa do cérebro) • Dores de cabeça	Avaliação clínica
Cardíaco	• Palpitações • Dor no peito	Biomarcadores (aumento da troponina e do BNP); ECG com 12 derivações (alterações do segmento ST e onda T); holter de 24h; teste da caminhada dos seis minutos (menor que o normal em um quarto dos pacientes, seis meses após o início dos sintomas); teste ergométrico; teste cardiopulmonar com exercício; ecocardiograma, se necessário (disfunção diastólica de 40%, hipertensão pulmonar, disfunção biventricular, derrame pericárdico); ressonância magnética do coração
Vascular	• Tromboembolismo	A suspeita de tromboembolismo venoso deve ser levantada de acordo com critérios clínicos ou em situações como manutenção de altos níveis de dímeros D, hipoxemia refratária ou sinais de hipertensão pulmonar e de disfunção de ventrículo direito ao ecocardiograma
Renal	• Doença renal crônica	Ureia, creatinina, taxa de filtração glomerular (eGFR)
Capilar	• Perda de cabelo	Avaliação com dermatologista

Adaptado de Nalbandian A. *Nature Medicine* 2021;27:601-615.

Radiografia de tórax

Ajuda a monitorar a progressão da doença e descartar complicações como pneumotórax, pneumomediastino e enfisema subcutâneo ou recidiva de infiltrado intersticial. Pacientes que tiveram opacidades pulmonares ou outros achados na fase aguda, na presença de novos sintomas ou quadro progressivo, podem se beneficiar desse exame 12 semanas após o início dos sintomas. Havendo suspeita de outra doença ou ante uma radiografia inconclusiva, a investigação pode prosseguir com a TC de tórax.

Cintilografia de perfusão pulmonar

Constitui um ótimo exame para diagnóstico de TEP e pode ser usada em todas as fases da doença. Devido à pandemia, alguns serviços suspenderam a fase de inalação pelo risco de contaminação. Uma das alternativas para substituir essa fase é a realização de imagens Spect/CT, exame considerado negativo quando a perfusão está preservada. Uma alteração perfusional em cunha, segmentar, na projeção de parênquima normal na TC, corresponde a um padrão clássico de embolia pulmonar. O método está particularmente indicado na suspeita de TEP diante de indisponibilidade da TC, quando o paciente tem alergia ao contraste iodado e na presença de insuficiência renal aguda ou crônica. Em casos de suspeita clínica forte de TEP e angiotomografia com contraste negativa, a cintilografia pode ser útil devido à sua maior sensibilidade para detecção de trombos menores e mais periféricos.

Provas de função pulmonar

Recomendadas para pacientes que tiveram Covid-19 moderada a grave com sintomas persistentes e progressivos de dispneia ou com novas manifestações, bem como para aqueles que permanecem com acometimento radiológico. O período ideal para realizar as provas é de 6 a 12 semanas após a alta hospitalar. Se o resultado mostrar alteração, sugere-se fazer acompanhamento com nova prova seis meses depois e, a seguir, anualmente, por cinco anos. Para avaliação da Covid-19, o teste mais sensível é a difusão de monóxido de carbono, que estima a troca gasosa e pode estar alterado em até 80% dos pacientes com quadros moderados a graves.

Ressonância magnética do coração

Forma mais eficaz de confirmar, de modo não invasivo, a suspeita clínica de lesão miocárdica em diversos cenários clínicos, inclusive após infecções virais. O exame permite identificar áreas de edema, necrose e fibrose, a partir de séries conhecidas como mapas T1 e T2 e sequências de realce tardio. Além disso, consegue distinguir entre afecções pós-virais e outras cardiopatias. Está indicado nos seguintes casos:

- Troponina ultrassensível detectável após resolução clínica da sintomatologia respiratória, que não possa ser atribuída a outras causas
- Novas alterações de estrutura e função ventricular (esquerda ou direita) global ou segmentar ao ecocardiograma, associadas ao início da doença ou cuja presença antes da Covid-19 seja incerta: fração de ejeção ≤50%, excursão sistólica do anel tricúspide (Tapse) ≤17 mm, presença de trombo cavitário ou derrame pericárdico
- Arritmias ventriculares frequentes

Teste cardiopulmonar de esforço

É considerado padrão-ouro na avaliação da capacidade funcional máxima pela medida direta do consumo de oxigênio. Além de fornecer medidas prognósticas de eficiência ventilatória, já que faz análises da reserva ventilatória e saturação de oxigênio basal e ao esforço, parâmetros que também podem se mostrar alterados, auxilia o diagnóstico diferencial da dispneia – se ocorre por limitação pulmonar, cardiovascular ou falta de condicionamento físico.

Pacientes que se recuperaram da Covid-19, sem doença cardiopulmonar, demonstram uma redução acentuada no condicionamento físico (pico de VO_2) por um limite mais periférico do que cardíaco central, juntamente com uma resposta hiperventilatória exagerada durante o exercício.

Quando disponível, o teste deve ser feito por todos os indivíduos pós-Covid-19 com dispneia a esclarecer e com formas moderadas ou graves da doença, assim como pelos atletas competitivos ou esportistas que praticam atividades extenuantes, antes do retorno aos treinos.

Atividade física pós-Covid-19

Deve-se ressaltar que indivíduos em fase aguda da doença e/ou sintomáticos não podem praticar atividades físicas, que são indicadas, no mínimo, após 14 dias do diagnóstico, nos assintomáticos, ou 14 dias após a resolução do quadro clínico, nos sintomáticos, desde que um cardiologista as tenha liberado. A prescrição de exames igualmente varia de acordo com a gravidade do quadro clínico, que pode ser leve, moderado e grave, conforme o histórico apresentado.



Exames para avaliação pré-atividade física

▸ Teste ergométrico

As queixas de cansaço e de dor torácica estão entre as mais frequentes na síndrome pós-Covid-19. Dessa forma, o teste ergométrico (TE) tem várias indicações, desde o esclarecimento dessas manifestações até a avaliação para a prática esportiva, com determinação da capacidade funcional, identificação precoce de doenças cardiovasculares e arritmias e avaliação do prognóstico. Nos esportistas que tiveram Covid-19, destaca-se a importância da presença de alterações do segmento ST e de arritmias durante ou após o esforço, além da quantificação da capacidade funcional atingida – que, no entanto, é mais bem estudada pelo teste cardiopulmonar de exercício. Do mesmo modo que no ECG de repouso, a comparação com exames anteriores se mostra relevante na interpretação dos achados do TE.

▸ Holter de 24 horas

O exame identifica arritmias como causa de palpitação, uma das principais queixas pós-Covid-19, ou mesmo nos assintomáticos, em casos específicos em que haja suspeita de lesão miocárdica e sequelas. A presença de arritmias configura um dos critérios de avaliação prognóstica e de elegibilidade para o retorno à prática esportiva em pacientes com diagnóstico de miocardite.

▸ Ecocardiograma transtorácico

Antes da prática de exercícios, o ecocardiograma pode ser necessário para esclarecer a fadiga e o cansaço, assim como sinais indicativos de lesão miocárdica ou miocardite, como dispneia, ortopneia, pressão elevada na jugular, edema periférico, crepitação inspiratória e ritmo de galope ou novos murmúrios. Se houver a possibilidade de comparação com teste prévio, qualquer nova alteração deve ser considerada anormal. Entretanto, ainda que um exame anterior não esteja disponível, alterações na contratilidade global ou segmentar do ventrículo esquerdo ou direito (fração de ejeção ≤50% ou Tapse ≤17 mm), dilatação de câmaras cardíacas, presença de trombos cavitários e derrame pericárdico podem estar relacionados com miopericardite. Além do ecocardiograma convencional, a avaliação cardíaca por meio de novas tecnologias oferecidas pelo método, como o *strain* bidimensional longitudinal, possibilita o estudo da contratilidade miocárdica de modo objetivo, quantitativo e precoce.

▸ Ressonância magnética do coração

De acordo com a AHA/ACC, em atletas com sintomas moderados a graves ou que não se resolveram, é necessária uma extensa estratificação de risco cardiovascular, incluindo ECG, biomarcadores e ecocardiograma. Se o teste for normal, os atletas podem retornar ao treinamento gradualmente com supervisão de treinadores esportivos, enquanto o teste anormal ou o desenvolvimento de novos sintomas cardiovasculares justificam a repetição de biomarcadores e a realização da ressonância magnética do coração (RMC). Alguns autores, por outro lado, recomendam que todos os atletas de elite passem por um estudo de RMC antes de retornar às atividades físicas competitivas.

CONSULTORIA MÉDICA

Cardiologia

Dr. Ibraim F. Masciarelli Pinto
ibraim.pinto@grupofleury.com.br

Dr. João Manoel Rossi Neto
joao.rossi@grupofleury.com.br

Dra. Paola Emanuela P. Smanio
paola.smanio@grupofleury.com.br

Dr. Dalmo Antônio Ribeiro Moreira
dalmo.moreira@grupofleury.com.br

Hematologia

Dra. Christiane Pereira Gouvea
christiane.gouvea@grupofleury.com.br

Dra. Maria de Lourdes Chauffaille
mlourdes.chauffaille@grupofleury.com.br

Imunologia e Reumatologia

Dr. Luis Eduardo Coelho Andrade
luis.andrade@grupofleury.com.br

Infectologia

Dra. Carolina dos Santos Lázari
carolina.lazari@grupofleury.com.br

Dr. Celso Granato
celso.granato@grupoffleury.com.br

Medicina Nuclear

Dr. Marco A. C. Oliveira
marco.oliveira@grupofleury.com.br

Pneumologia

Dr. Alexandre Trindade
alexandre.trindade@grupofleury.com.br

Dr. João Marcos Salge
joao.salge@grupofleury.com.br

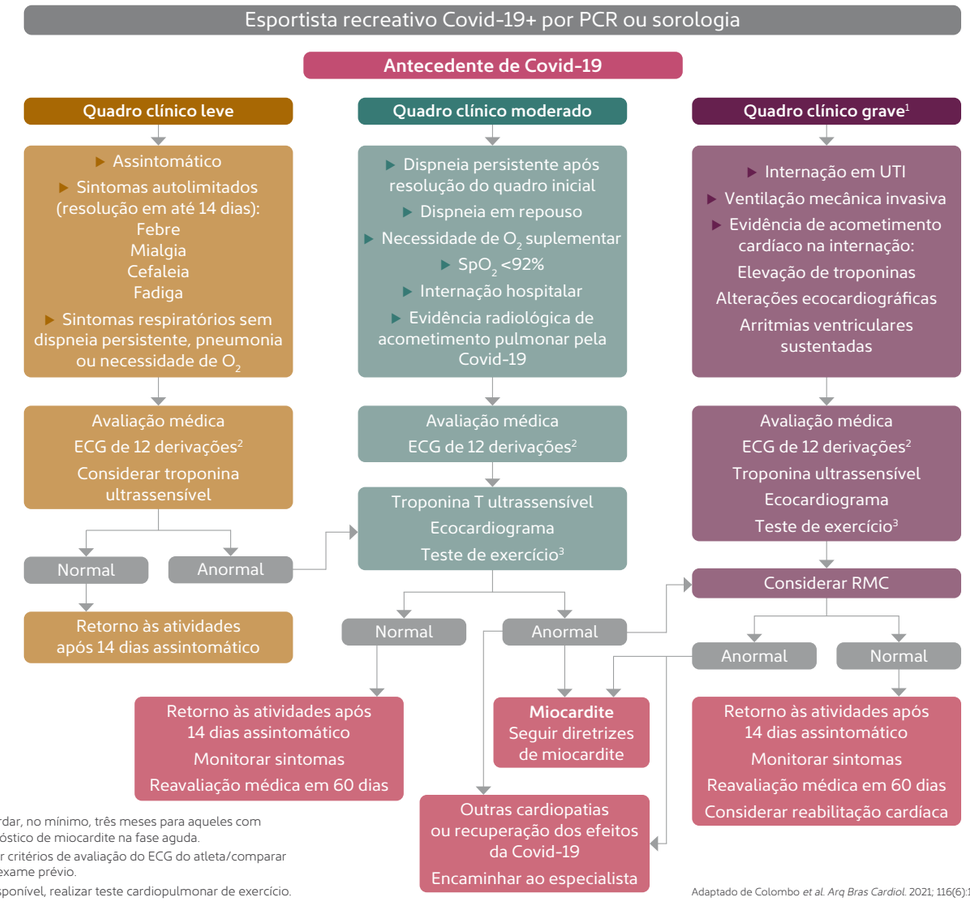

1. Aguardar, no mínimo, três meses para aqueles com diagnóstico de miocardite na fase aguda.
2. Seguir critérios de avaliação do ECG do atleta/comparar com exame prévio.
3. Se disponível, realizar teste cardiopulmonar de exercício.

Adaptado de Colombo *et al. Arq Bras Cardiol.* 2021; 116(6):1213-1226.

Prevenção: *follow-up* após a alta

Por se tratar de doença com comprometimento multissistêmico, a avaliação multidisciplinar é muito importante nos pacientes pós-Covid-19, bem como a reabilitação precoce.

Para pacientes jovens e saudáveis com doença leve, sem intervenção médica ou hospitalização, não há necessidade de seguimento, a menos que solicitem ou apresentem persistência de sintomas ou quadro progressivo.

Já os indivíduos com mais idade e com comorbidades, que tiveram Covid-19 leve a moderada, mas sem hospitalização, devem ser vistos três semanas após o início da infecção.

A Covid-19 grave, que exigiu internação, requer *follow-up* uma semana após a alta. Nos pacientes com quadro pulmonar/cardiovascular, recomenda-se marcar nova consulta entre 4 e 12 semanas depois da alta hospitalar.

Se a dispneia persistir ou houver necessidade de oxigênio suplementar, considerar teste da caminhada dos seis minutos – que pode ser substituído por teste cardiopulmonar –, ecocardiografia e TC de tórax.

Vale lembrar que, nos casos com mais de 12 semanas de sintomas, a avaliação deve ser multidisciplinar.

À medida que entramos em uma nova era de sobrevivência, pesquisas adicionais serão necessárias para catalogar a carga de sintomas persistentes, de modo que nossa compreensão acerca do impacto sistêmico da Covid-19 esteja em constante evolução.

Qual o papel da ultrassonografia na avaliação do **desenvolvimento puberal em meninas**?

Exame fornece informações decisivas para esclarecer suspeitas de puberdade precoce no sexo feminino

GETTY IMAGES

O CASO

Menina de 8 anos e 6 meses foi encaminhada para a realização de ultrassonografia pélvica com estudo dopplerfluxométrico das artérias uterinas para avaliação do desenvolvimento puberal dos órgãos pélvicos. Clinicamente, apresentava brotos mamários e pelos pubianos discretos. A mãe referiu que, durante o período da pandemia de Covid-19, percebeu um aumento significativo no peso da filha.

ARQUIVO FLEURY

Útero pré-púbere. Observa-se o padrão habitual para meninas sem sinais de desenvolvimento puberal uterino: órgão pequeno, sem sinais de desenvolvimento da porção corporal e sem endométrio evidente.

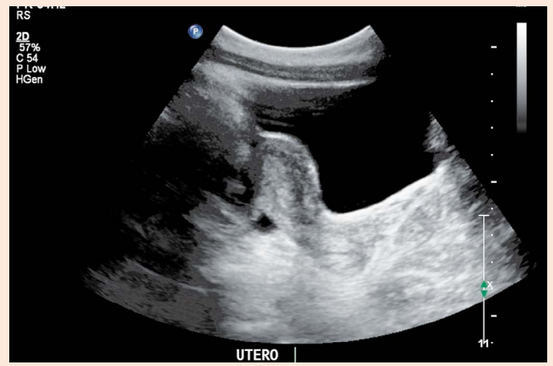

Útero com morfologia com sinais de desenvolvimento puberal, caracterizado por corpo uterino mais desenvolvido em relação ao colo e endométrio evidente.

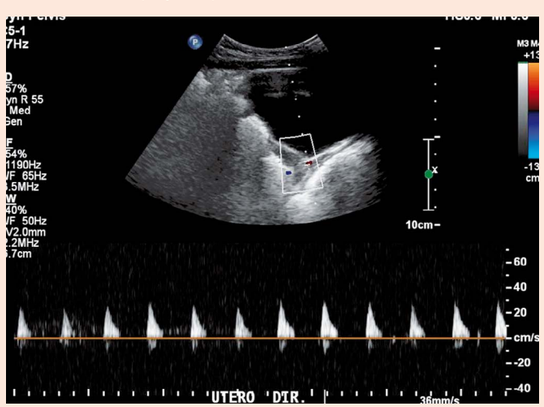

Traçado espectral da artéria uterina de útero pré-puberal sem caracterização da porção diastólica.

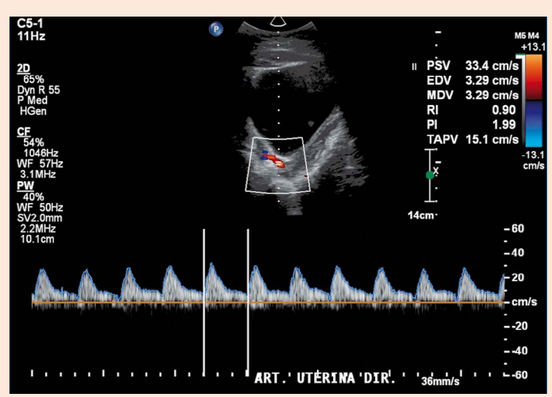

Traçado espectral da artéria uterina de útero puberal com caracterização da porção diastólica evidente e contínua.

DISCUSSÃO

O acompanhamento clínico do desenvolvimento puberal tem se tornado cada vez mais frequente, possibilitando o diagnóstico precoce das meninas que ingressaram nesse processo e tenham necessidade de intervenção medicamentosa ou, eventualmente, cirúrgica.

A depender do caso, esse seguimento é feito com dados clínicos, havendo, por vezes, necessidade de complementação com exames laboratoriais e de imagem, como ressonância magnética, radiografia simples e ultrassonografia. Entre os métodos de imagem mais frequentemente solicitados no manejo desse grupo estão a radiografia das mãos e punhos e a ultrassonografia pélvica.

Atualmente, as meninas estão experimentando o ingresso na puberdade de forma mais precoce em relação aos anos passados. Ademais, nesta fase da pandemia, tem se observado um amadurecimento puberal mais acentuado em algumas meninas e/ou ganho de peso, o qual, particularmente, pode mimetizar o aparecimento de brotos mamários, um dos sinais da iminência da puberdade.

A atenção para com a precocidade da puberdade se justifica pela possibilidade de diagnosticar alguma eventual condição patológica que tenha antecipado esse processo, como cistos ovarianos, distúrbios nas adrenais e doenças do sistema nervoso central, assim como de retardar o processo, após o diagnóstico adequado dessa situação, permitindo uma manutenção na curva de crescimento e postergando o aparecimento da menacme em uma criança muito jovem.

Ultrassonografia pélvica

O uso da ultrassonografia pélvica para a avaliação do desenvolvimento pélvico em meninas é comum na prática clínica. Por se tratar de um método de imagem indolor, sem radiação e não invasivo, pode ser utilizado em crianças e repetido sempre que necessário.

Na prática, o exame permite caracterizar a morfologia uterina, que sofre modificações de acordo com a fase de desenvolvimento em que a menina se encontra, apresentando padrões distintos no período neonatal, na infância, na fase pré-puberal, na fase puberal e na fase adulta. A realização do estudo por profissionais experientes possibilita a caracterização de estruturas por vezes muito pequenas, ainda não desenvolvidas como em adultas.

No contexto da puberdade precoce, o método avalia as estruturas dos órgãos pélvicos, bem como a definição do estágio em que se desenvolvem, além de descartar eventuais doenças associadas à antecipação do processo puberal, como os cistos ovarianos. A complementação com a dopplerfluxometria das artérias uterinas fornece uma avaliação adicional das características uterinas.

Além disso, o exame serve para acompanhar as meninas que estejam em vigência de uso de medicamento para bloqueio hormonal, demonstrando a eficácia ou não do tratamento.

CONSULTORIA MÉDICA

Dra. Lisa Suzuki
lisa.suzuki@grupofleury.com.br

Dra. Marcia Wang Matsuoka
marcia.matsuoka@grupofleury.com.br

Dra. Silvia Maria Sucena da Rocha
silvia.rocha@grupofleury.com.br

Dr. Rodrigo Regacini
rodrigo.regacini@grupofleury.com.br

Definição de puberdade precoce

Considera-se puberdade precoce o início do desenvolvimento dos caracteres sexuais secundários antes dos 8 anos, nas meninas, e antes dos 9 anos, nos meninos. O processo de desenvolvimento normal dos caracteres sexuais secundários inicia-se a partir da maturidade do eixo hipotálamo-hipófise-gonadal e do aumento da produção de androgênios pelas glândulas suprarrenais. Em geral, a puberdade ocorre entre 8 e 13 anos de idade, nas meninas, e dos 9 aos 14 anos, nos meninos. No sexo feminino, começa com a telarca, seguida da pubarca, do aceleramento do crescimento linear e da menarca, que se dá cerca de dois anos após o surgimento do broto mamário. Já nos meninos, tudo se inicia com o aumento dos testículos (gonadarca), acompanhado pela pubarca e pelo crescimento linear.

A puberdade precoce é classificada em central, dependente de gonadotrofinas, e periférica, não dependente de gonadotrofinas. A primeira tem causas genéticas, tumores do sistema nervoso central e alterações do sistema nervoso central, como malformações e infecções. Afastadas essas causas, é definida como puberdade precoce idiopática, observada em 90% dos casos no sexo feminino. Já a puberdade precoce periférica deriva de mutações genéticas, tumores (adrenal, ovário, testicular), hiperplasia adrenal congênita, cisto ovariano, hipotiroidismo primário e exposição exógena a estrogênio ou testosterona.

Há também as variantes normais do desenvolvimento puberal, que constituem um processo benigno e autolimitado, no qual a telarca, a pubarca ou a menarca podem se desenvolver isoladamente, sem que haja outros sinais de maturação sexual.

O gênero e a origem étnica influenciam o aparecimento da puberdade precoce, tanto é assim que se observa prevalência maior nas meninas em comparação aos meninos (cerca de 10 a 20 vezes maior), bem como nos afrodescendentes.

A baixa estatura na idade adulta configura a principal consequência clínica da precocidade sexual, caso não se institua o tratamento no momento adequado.

Diante da suspeita de puberdade precoce central, é imprescindível proceder a uma investigação cuidadosa de sua etiologia, uma vez que, ainda que a maior parte dos casos seja idiopática, 10% deles estão associados com doenças do sistema nervoso central.

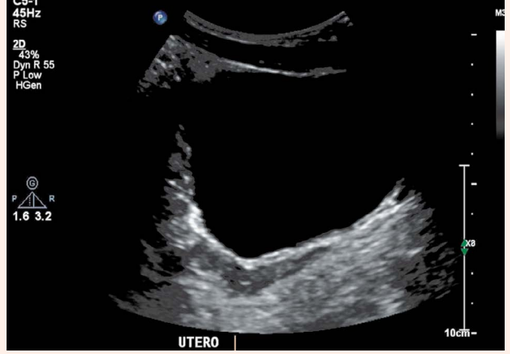

Útero em vigência de tratamento hormonal com remissão dos sinais de desenvolvimento puberal previamente caracterizados após instituição do tratamento de bloqueio hormonal.

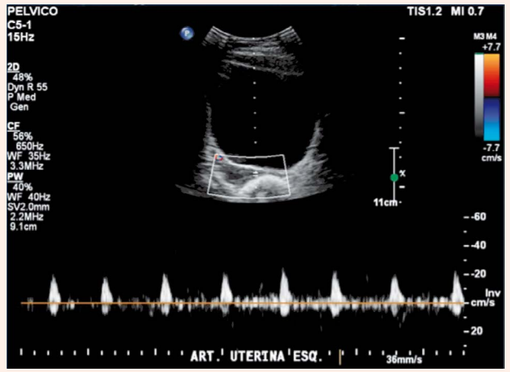

Traçado espectral da artéria uterina de útero puberal sem caracterização da porção diastólica na vigência de tratamento com bloqueio hormonal.

ARQUIVO FLEURY

CONCLUSÃO

A utilização da ultrassonografia pélvica tem se mostrado uma ferramenta bastante útil na avaliação do desenvolvimento puberal das meninas. O exame caracteriza os órgãos pélvicos, auxiliando o pediatra e o endocrinopediatra, juntamente com os dados clínicos e de outros exames, a definir a melhor conduta a ser instituída.

Referências bibliográficas

Brito VN, Spinola-Castro AM, Kochi C, Kopacel C, Silva PCA, Guerra-Junior G. Central precocious puberty: revisiting the diagnosis and therapeutic management. *Arch Endocrinol Metab*. 2016;60/2.

Garel L, Dubois F, Grignon A, Filiatrault D, Vliet GV. US of the pediatric female pelvis: a clinical perspective. *Radiographics* 2001,21:1393-1407.

Paesano PL, Colantoni C, Mora S, Lascio A, Ferrario M, Esposito A, Ambrosi A, Maschio A, Russo G. Validation of an accurate and noninvasive tool to exclude female precocious puberty: pelvic ultrasound with uterine artery pulsatility index. Doi.org/10.2214/AJR.18.19875.

Zireisen F, Heinrichs C, Dufour D, Saerens M, Avni EF. The role of Doppler evaluation of the uterine artery in girls around puberty. *Pediatric Radiology* 2001, 31(10):712-719.

Doi: 10.1007/s002470100463 PMID: 11685440.

Doença renal policística autossômica recessiva

Anteriormente denominada doença renal policística infantil, a doença renal policística autossômica recessiva (DRPAR) é uma enfermidade rara e grave, com incidência estimada de 1:20.000 nascimentos, que acomete predominantemente os rins e o trato hepatobiliar.

A DRPAR tem etiologia genética e, como o próprio nome do quadro indica, padrão de herança autossômico recessivo. Na maior parte dos casos, decorre de alterações no *PKHD1*, um gene extenso, localizado no cromossomo 6p21, que codifica a fibrocistina, ou poliductina, proteína presente nos ductos coletores dos rins e nas células epiteliais do ducto biliar hepático. De modo menos frequente, outros genes podem se associar à condição, a exemplo do *DZIP1L*.

Embora seu papel não esteja bem esclarecido, sugere-se que defeitos na fibrocistina interfiram na função ciliar das células tubulares, o que pode estar relacionado à formação de cistos renais bilaterais. A gravidade da doença é proporcional à porcentagem de néfrons afetados pelos cistos, levando a uma progressiva deterioração da função dos rins. Já no trato hepatobiliar, a DRPAR está associada à disgenesia biliar, com graus variados de dilatação dos ductos biliares intra-hepáticos e fibrose hepática.

As manifestações clínicas variam especialmente em relação à idade de início dos sintomas e à predominância de acometimento renal ou hepático. No período neonatal, observa-se frequentemente oligodrâmnio grave e hipoplasia pulmonar, com sinais de comprometimento respiratório, além do renal. Os pacientes que manifestam o quadro na infância ainda têm prognóstico reservado, com elevada chance de evolução para insuficiência renal. Já os diagnosticados na adolescência ou na fase adulta costumam apresentar sinais mais associados à fibrose hepática, como hepatomegalia e hipertensão portal.

O diagnóstico da DRPAR baseia-se nos estudos de imagem, sobretudo a ultrassonografia (USG), que detecta tanto os achados renais característicos quanto a doença hepática coexistente. Atualmente, os testes genéticos também estão disponíveis e se prestam em especial aos casos em que os métodos de imagem não são esclarecedores, possibilitando ainda o diagnóstico pré-natal, quando há suspeita, e o aconselhamento genético. Vale ponderar que um teste genético negativo não exclui completamente a condição e, dessa forma, uma interpretação conjunta dos diferentes exames realizados é importante.

O Fleury introduziu recentemente, em sua rotina, o painel genético para doença renal policística. Feito por sequenciamento de nova geração (NGS), o teste analisa os dois genes associados com mais frequência à DRPAR – o *PKHD1* e o *DZIP1L* –, além de outros nove genes relevantes no diagnóstico diferencial da condição – por exemplo, com a doença renal policística autossômica dominante, um quadro menos grave e mais frequente, relacionado a alterações nos genes *PKD1* e *PKD2*. Os resultados são liberados com um laudo interpretativo e contam com a consultoria médica da equipe de geneticistas.

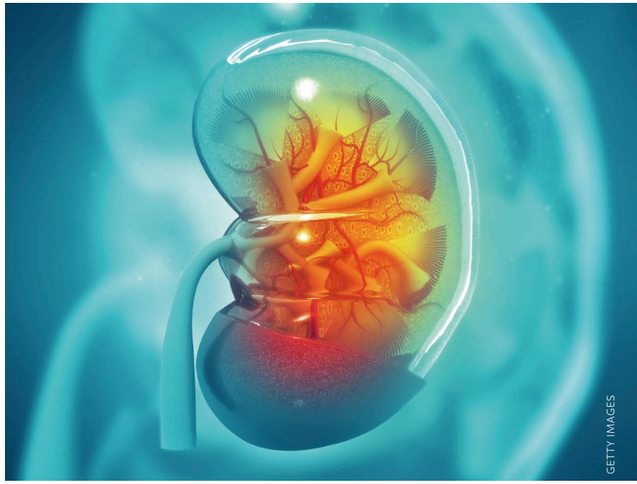

GETTY IMAGES

Ficha técnica

Painel genético para doença renal policística

Método: sequenciamento completo por NGS de todas as regiões codificantes e flanqueadoras adjacentes aos éxons de 11 genes. Permite a identificação de variantes de nucleotídeo único e pequenas inserções e deleções, bem como variações no número de cópias que compreendam três ou mais éxons dos genes estudados

Genes analisados:

DNAJB11 | *DZIP1L* | *GANAB* | *HNF1B* | *JAG1* | *NOTCH2* | *PKD1* | *PKD2* | *PKHD1* | *PRKCSH* | *SEC63*

Amostras:
- Sangue total
- Saliva*
- *Swab* de bochecha*

Prazo de resultados: em até 30 dias

*Disponíveis exclusivamente pela plataforma Fleury Genômica.

CONSULTORIA MÉDICA

Dra. Caroline Olivati
caroline.olivati@grupofleury.com.br

Dr. Wagner Antonio da Rosa Baratela
wagner.baratela@grupofleury.com.br

Ressonância magnética de corpo total no diagnóstico e acompanhamento do **mieloma múltiplo**

Método permite detecção precoce da doença e apresenta relevância prognóstica

O mieloma múltiplo (MM) é uma doença proliferativa de células plasmáticas monoclonais, caracterizada por infiltração primária da medula óssea e produção excessiva de imunoglobulinas monoclonais anormais[1]. Depois das metástases, trata-se do câncer que mais frequentemente envolve o esqueleto, a ponto de até 90% dos pacientes desenvolverem lesões ósseas durante o curso da doença[2].

Em quase todos os indivíduos, o MM se desenvolve a partir de uma condição pré-maligna denominada gamopatia monoclonal de significado indeterminado (GMSI ou MGUS, do inglês, *monoclonal gammopathy of undetermined significance)*, presente em cerca de 3% a 4% da população acima de 50 anos. A taxa de progressão da GMSI para MM alcança cerca de 0,5% a 1,0% por ano. O MM assintomático (MMA ou SMM, do inglês, *smouldering myeloma)* constitui um estágio clínico intermediário entre a gamopatia e o câncer, no qual o risco de progressão para doença maligna nos primeiros cinco anos após o diagnóstico é maior, em torno de 10% ao ano.

Historicamente, o diagnóstico e o tratmento do MM exigiam, além da infiltração de plasmócitos clonais na medula óssea, a presença de lesões em órgãos-alvo, caracterizadas pelos critérios Crab, acrônimo, do inglês, de hipercalcemia, disfunção renal, anemia e lesões osteolíticas. No entanto, com o crescente reconhecimento de biomarcadores que podem ser usados para identificar pacientes com alto risco de progressão para MM antes do desenvolvimento de lesões graves nos órgão-alvo, os critérios diagnósticos para gamopatias monoclonais foram revisados em 2014 pelo International Myeloma Working Group (IMWG).

A revisão incluiu os biomarcadores de malignidade (plasmócitos monoclonais na medula óssea ≥60%, relação da cadeia leve afetada *versus* não afetada ≥100 e mais de uma lesão focal ≥5 mm na ressonância magnética) e aumentou a relevância dos exames de imagem no organograma de diagnóstico e condução desses pacientes, particularmente a ressonância magnética de corpo total, dada sua alta sensibilidade na detecção de lesões medulares.

Visão geral da ressonância de corpo total

A ressonância magnética (RM) é o melhor método de imagem para avaliar o envolvimento da medula óssea antes que o tecido ósseo mineralizado seja destruído, permitindo, assim, a detecção precoce do MM[5]. Sua sensibilidade e especificidade na detecção de doenças ósseas antes do tratamento variam de 68% a 100% e de 83% a 100%, respectivamente[6,7]. O método mostra-se mais sensível que o exame de PET-CT na detecção de envolvimento ósseo, tanto focal como difuso, e seus achados também têm relevância prognóstica. Numerosas lesões focais (>25) observadas em imagens de RM de corpo total, doença extramedular e padrão de envolvimento difuso correlacionam-se com baixa sobrevida do paciente com MM[4].

O uso das sequências de difusão traz benefícios adicionais às sequências anatômicas usuais (T1 e T2), como velocidade e maior sensibilidade, dispensando o meio de contraste e a avaliação de resposta terapêutica pelo exame de PET-CT[5].

A não utilização de radiação ionizante torna a RM ainda mais atrativa no seguimento dos pacientes com SMM e no controle de tratamento do MM. Sua alta sensibilidade na identificação de lesões extramedulares faz ainda do método uma alternativa na pesquisa de doença residual mínima. Além disso, é o exame de escolha na avaliação de complicações dolorosas e compressivas neurais e a melhor técnica não invasiva na diferenciação entre fraturas vertebrais benignas e patológicas[4].

GETTY IMAGES

Protocolo de aquisição

O protocolo de aquisição da RM de corpo total do Fleury dura aproximadamente 45 minutos – uma redução expressiva em relação aos últimos anos – e consiste na obtenção de imagens coronais ponderadas em T1 e imagens axiais de difusão do corpo total, em associação ainda a imagens sagitais ponderadas em T1 e STIR de toda a coluna vertebral. Não há necessidade de usar gadolínio na maioria dos casos, o qual se reserva apenas para situações clínicas específicas, como diante de extensão tumoral extraóssea e/ou compressão neural. Além da diminuição no tempo de exame, o método hoje oferece maior resolução espacial nas imagens e conforto ao paciente.

Achados de imagem

Uma vez que o MM é uma doença bastante heterogênea, essa característica também se reflete nos exames de imagem. Classicamente, existem cinco padrões de RM em tais pacientes: medula óssea aparentemente normal, infiltração medular difusa, lesões nodulares focais, infiltração difusa e lesões focais combinadas (ou sal e pimenta)[8]. Em geral, a sequência ponderada em T1 configura a melhor escolha para avaliação da medula óssea devido ao alto conteúdo de gordura nessa área, especialmente em idosos. A maioria das lesões causadas pelo MM tem baixa intensidade de sinal em imagens de RM ponderadas em T1, intensidade de sinal intermediário a alto nas imagens ponderadas em T2 e STIR, alta intensidade de sinal na difusão e realce nas sequências pós-contraste[9].

O IMWG estipula o tamanho de 5 mm como limite para definir uma lesão focal. Portanto, lesões <5 mm devem ser apenas documentadas para vigilância[5]. Também é importante lembrar que, na RM, o achado de duas ou mais lesões focais ≥5 mm é considerado um biomarcador de malignidade, enquanto uma única lesão osteolítica ≥5 mm exige acompanhamento em exames seriados de três a seis meses.

As imagens ponderadas em difusão (DWI) têm um papel central na avaliação do MM, visto que se trata da sequência mais sensível para a detecção de lesões ósseas focais – na sequência ponderada em T1, a identificação ocorre de maneira mais tardia ao longo da evolução da doença, em comparação à difusão[11] –, além de possibilitarem a avaliação da resposta ao tratamento antes mesmo de mudanças no tamanho das lesões, dado que antes era fornecido apenas pelo exame de PET-CT.

Na avaliação do paciente com DWI, podemos igualmente lançar mão do uso de inversão da escala de cinza com projeção de intensidade máxima (MIP), resultando em maior conspicuidade das lesões *(figura 1A)*. A reformatação das imagens de difusão coloridas também pode ser útil, especialmente aos clínicos, para uma melhor compreensão da carga tumoral *(figura 1B)*.

Contudo, as imagens ponderadas em difusão carecem de especificidade quando seus achados são avaliados isoladamente e podem também se positivar em outras entidades e condições, como tumor ósseo benigno, medula vermelha, edema, fratura e infecção, entre outras. Assim, os achados de DWI devem ser sempre interpretados em conjunto com os das sequências convencionais e até mesmo com outros métodos de imagem, se necessário, para adicionar especificidade e evitar erros[12].

ARQUIVO FLEURY

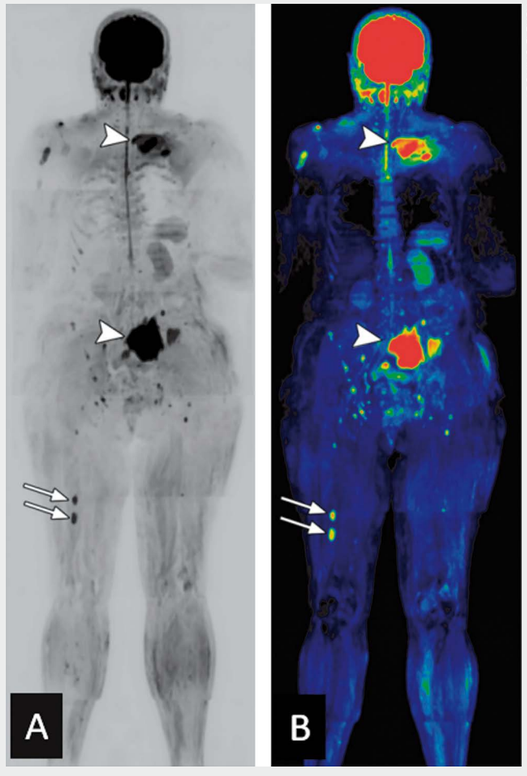

Figura 1. Achados em homem de 62 anos com dor nas costas, anemia e nódulo palpável na clavícula esquerda. Imagens de difusão coronal com escala de cinza invertida (A) e com reformação colorida (B) evidenciam pequenas lesões no fêmur direito (setas) e maiores lesões na clavícula e asa sacral esquerdas (pontas de setas), demonstrando também ruptura cortical e extensão extramedular.

Apesar de o IMWG ainda considerar o exame de PET-CT como o método mais apropriado para a avaliação de resposta terapêutica[1], a RM de corpo total vem ganhando crescente espaço, sobretudo pelo emprego das sequências de difusão e pela ausência de radiação ionizante. Alguns trabalhos já estabeleceram que a presença de altos valores de coeficiente de difusão aparente (ADC) estão relacionados a uma boa resposta ao tratamento[13,14] *(figura 2)*. Somados a isso, critérios de resposta terapêutica já estão bem estabelecidos no MY-RADS[5], *guideline* que também define protocolos de aquisição padronizados e relatórios estruturados.

Conclusão

Considera-se a RM de corpo total a modalidade de imagem de referência na detecção do envolvimento da medula óssea no MM e na exclusão de lesões nodulares focais no MM latente, assim como no estadiamento do paciente com plasmocitoma solitário. O exame apresenta ainda relevância prognóstica e configura-se como a técnica de escolha na avaliação de complicações dolorosas, tendo papel central na diferenciação de fraturas vertebrais osteoporóticas das patológicas, além de crescente papel na avaliação da resposta terapêutica.

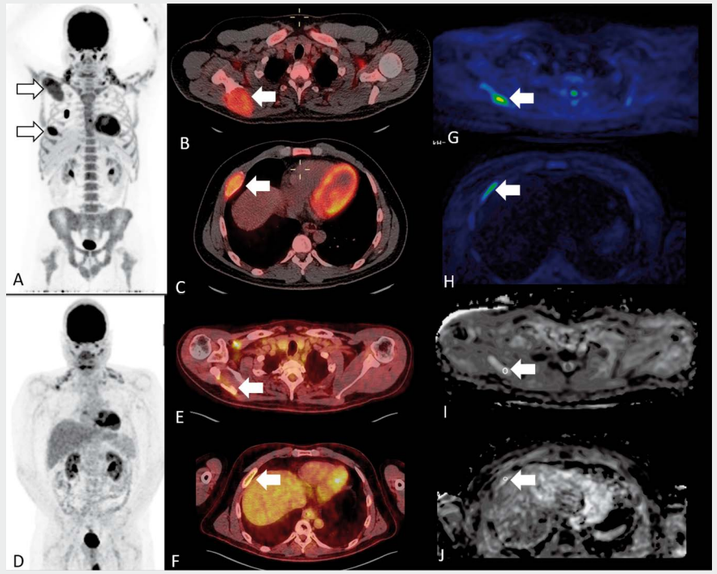

Figura 2. Achados de imagem em homem de 37 anos com lesões ósseas na escápula e no arco costal à direita, hipercaptantes ao estudo de PET-CT (A, B, C). Após o tratamento, houve sinais de resposta, com redução do tamanho e da captação ao exame de PET-CT (D, E, F). Imagens de difusão axial com reformação colorida (G, H) e mapa ADC (I, J) também demonstram sinais de resposta terapêutica, destacando-se altos valores de ADC.

ARQUIVO FLEURY

Referências

1. Rajkumar SV, Dimopoulos MA, Palumbo A, *et al.* International Myeloma Working Group updated criteria for the diagnosis of multiple myeloma. *Lancet Oncol.* Nov 2014;15(12):e538-48. doi:10.1016/S1470-2045(14)70442-5.
2. Silbermann R, Roodman GD. Myeloma bone disease: Pathophysiology and management. *J Bone Oncol.* Jun 2013;2(2):59-69. doi:10.1016/j.jbo.2013.04.001.
3. Kumar SK, Rajkumar V, Kyle RA, *et al.* Multiple myeloma. *Nat Rev Dis Primers.* Jul 2017;3:17046. doi:10.1038/nrdp.2017.46.
4. Dimopoulos MA, Hillengass J, Usmani S, *et al.* Role of magnetic resonance imaging in the management of patients with multiple myeloma: a consensus statement. *J Clin Oncol.* Feb 20 2015;33(6):657-64. doi:10.1200/JCO.2014.57.9961.
5. Messiou C, Hillengass J, Delorme S, *et al.* Guidelines for Acquisition, Interpretation, and Reporting of Whole-Body MRI in Myeloma: Myeloma Response Assessment and Diagnosis System (MY-RADS). *Radiology.* 04 2019;291(1):5-13. doi:10.1148/radiol.2019181949.
6. Cascini GL, Falcone C, Console D, *et al.* Whole-body MRI and PET/CT in multiple myeloma patients during staging and after treatment: personal experience in a longitudinal study. *Radiol Med.* Sep 2013;118(6):930-48. doi:10.1007/s11547-013-0946-7.
7. Shortt CP, Gleeson TG, Breen KA, *et al.* Whole-Body MRI *versus* PET in assessment of multiple myeloma disease activity. *AJR Am J Roentgenol.* Apr 2009;192(4):980-6. doi:10.2214/AJR.08.1633.
8. Baur-Melnyk A, Buhmann S, Dürr HR, Reiser M. Role of MRI for the diagnosis and prognosis of multiple myeloma. *Eur J Radiol.* Jul 2005;55(1):56-63. doi:10.1016/j.ejrad.2005.01.017.
9. Ormond Filho AG, Carneiro BC, Pastore D, *et al.* Whole-Body Imaging of Multiple Myeloma: Diagnostic Criteria. *Radiographics.* 2019 Jul-Aug 2019;39(4):1077-1097. doi:10.1148/rg.2019180096.
10. Subhawong TK, Jacobs MA, Fayad LM. Diffusion-weighted MR imaging for characterizing musculoskeletal lesions. *Radiographics.* 2014 Sep-Oct 2014;34(5):1163-77. doi:10.1148/rg.345140190.
11. Dutoit JC, Verstraete KL. MRI in multiple myeloma: a pictorial review of diagnostic and post-treatment findings. *Insights Imaging.* Aug 2016;7(4):553-69. doi:10.1007/s13244-016-0492-7.
12. Lecouvet FE. Whole-Body MR Imaging: Musculoskeletal Applications. *Radiology.* May 2016;279(2):345-65. doi:10.1148/radiol.2016142084.
13. Wu C, Huang J, Xu WB, *et al.* Discriminating Depth of Response to Therapy in Multiple Myeloma Using Whole-body Diffusion-weighted MRI with Apparent Diffusion Coefficient: Preliminary Results From a Single-center Study. *Acad Radiol.* 07 2018;25(7):904-914. doi:10.1016/j.acra.2017.12.008.
14. Latifoltojar A, Hall-Craggs M, Bainbridge A, *et al.* Whole-body MRI quantitative biomarkers are associated significantly with treatment response in patients with newly diagnosed symptomatic multiple myeloma following bortezomib induction. *Eur Radiol.* Dec 2017;27(12):5325-5336. doi:10.1007/s00330-017-4907-8.

CONSULTORIA MÉDICA

Dr. Alípio Gomes Ormond Filho
alipio.ormond@grupofleury.com.br
Dra. Isabela Azevedo Nicodemos da Cruz
isabela.cruz@grupofleury.com.br
Dr. Marcelo Astolfi Nico
marcelo.nico@grupofleury.com.br
Dr. Thiago Astil Rizzetto
thiago.astil@grupofleury.com.br

Investigação de **insuficiência cardíaca**

Confira o raciocínio e os exames para confirmar ou afastar a hipótese dessa condição

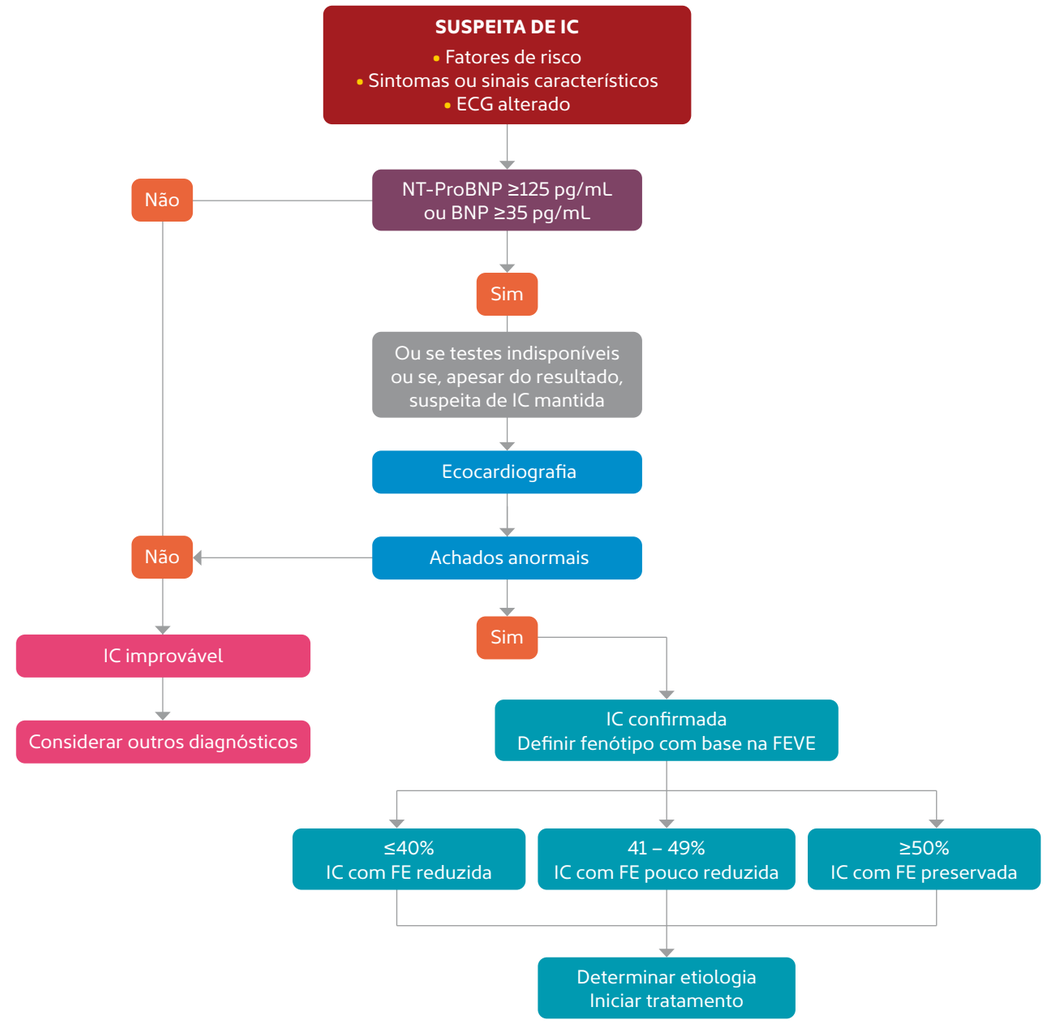

Legendas:
ECG: eletrocardiograma
FE: fração de ejeção
FEVE: fração de ejeção do ventrículo esquerdo
IC: insuficiência cardíaca

Adaptado de: McDonagh, TA *et al.* 2021 ESC Guidelines for the diagnosis and treatment of acute and chronic heart failure. *Eur Heart J.* 2021.

CONSULTORIA MÉDICA

Dra. Paola Smanio
paola.smanio@grupofleury.com.br

Câncer de endométrio e obesidade

Cresce o número de casos da neoplasia, acompanhando o aumento dos problemas com excesso de peso na população geral

João Paulo Mancusi de Carvalho

Incidência aumentada

Estima-se que o Brasil irá registrar 6.540 casos novos de câncer do corpo uterino em 2021, número que deverá chegar a 12.000 casos em 2025[1-3]. Nos EUA, a doença já representa o quarto tipo de câncer mais comum, com projeção de 66.570 casos para este ano[4].

O fato é que vem se observando um incremento aproximado de 30% na incidência do tumor de endométrio nos últimos dez anos[5], sobretudo em mulheres abaixo dos 45 anos (40%), em associação com o crescimento dos casos de obesidade na população geral[6]. Em 2030, espera-se um aumento de 55% sobre a incidência de 2010[7].

Fatores de risco

O grande vilão, nesse contexto, é o excesso de estrogênio. O estilo de vida da mulher moderna favorece esse estado "hiperestrogênico". Menarca precoce, menopausa tardia, menos filhos, gestação mais tardia, síndrome dos ovários policísticos, diabetes, hipertensão arterial e, finalmente, obesidade configuram os principais fatores de risco[2]. O uso de anticoncepcionais e a reposição hormonal no climatério, contendo progesterona, funcionam como protetores contra o câncer de endométrio.

Notou-se maior incidência de câncer endometrial a partir da publicação do estudo Women's Health Initiative, em 2002, associada a um declínio na prescrição de terapia de reposição hormonal[8]. Entre 2002 e 2010, também houve uma redução de 36,4% nas histerectomias, nos EUA, devido a tratamentos que poupam o útero para doenças benignas[9] *(figura 1)*.

Figura 1

Fatores populacionais que influenciam o aumento da incidência de câncer de endométrio

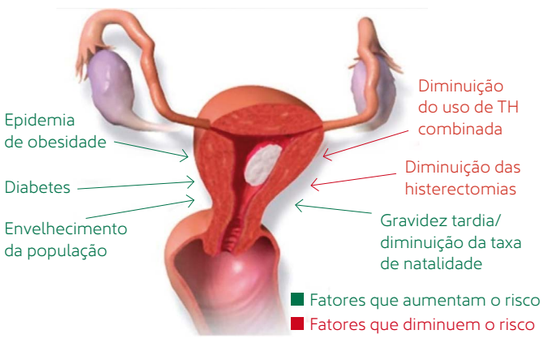

Fonte: adaptada de McAlpine *et al*[10].

Impacto da obesidade

A obesidade é o principal fator de risco para o câncer de endométrio[2]. O tecido adiposo funciona como um órgão endócrino, realizando a conversão da androstenediona ovariana em estrona, um estrogênio fraco, porém persistente, que, assim como o estradiol, ativa o receptor de estrogênio e os receptores EGFR e IGFR-1, levando à proliferação celular. Além disso, os adipócitos produzem adipocinas inflamatórias que estimulam a via do PI3k-AKT-mTOR, causando a carcinogênese[11] *(figura 2)*.

Nos EUA, 57% de todos os tumores endometriais são atribuídos à obesidade, que também implica desafios para o tratamento quimioterápico, radioterápico e hormonal[11]. A cada incremento de cinco unidades no IMC, o risco de câncer se eleva em mais de 50%[12]. Por outro lado, a perda de peso sustentada reduz o risco de desenvolver essa neoplasia, além de favorecer a saúde como um todo, com diminuição da incidência de inúmeras doenças[13].

Classificação do câncer de endométrio

Em 1983, Bokhman propôs a classificação da doença em tipos 1 e 2, sendo os tumores do tipo 1 relacionados a lesões precursoras, hiperestrogenismo, obesidade e tipo histológico endometrioide[14]. Atualmente, aceita-se que os carcinomas endometriais estão divididos em quatro subtipos moleculares independentes da histologia, de acordo com a frequência de mutações genéticas[15].

Obesidade e tratamento oncológico

Cerca de 75% das pacientes recebem o diagnóstico do câncer de endométrio em estágio inicial e têm 90% de chance de cura. O tratamento quase sempre se inicia por uma cirurgia (histerectomia total com salpingoforectomia). O linfonodo sentinela se mostrou capaz de substituir a linfadenectomia sistemática com igual acurácia e menor morbidade, beneficiando as pacientes com obesidade que apresentam maior risco cirúrgico[16]. A via preferencial para a intervenção é a minimamente invasiva (laparoscopia ou robótica), reduzindo as chances de complicações pós-operatórias e o tempo de hospitalização e recuperação, sem prejuízo dos resultados oncológicos[17, 18].

Mensagens finais

Obesidade e câncer de endométrio estão intrinsecamente ligados e vêm tendo incidência crescente. Pacientes com ambas as doenças representam um desafio para o sistema de saúde, demandando equipamentos de alto custo e equipe médica capacitada para reduzir a morbidade relacionada ao tratamento.

Medidas que objetivem a perda de peso sustentada diminuem o risco de desenvolver tumores endometriais, tais como mudança de dieta e estilo de vida inicialmente e, a seguir, uso de medicações, como liraglutida. Em casos selecionados, intervenções cirúrgicas podem reduzir a incidência de obesidade e, por consequência, de câncer de endométrio.

João Paulo Mancusi de Carvalho

Mestrado em Medicina pela Santa Casa de SP; doutorado em Ciências pelo Programa de Ginecologia da FMUSP; médico da Disciplina de Ginecologia do HC-FMUSP/Icesp; tutor/*proctor* em Cirurgia Robótica no Hospital Israelita Albert Einstein.

Figura 2

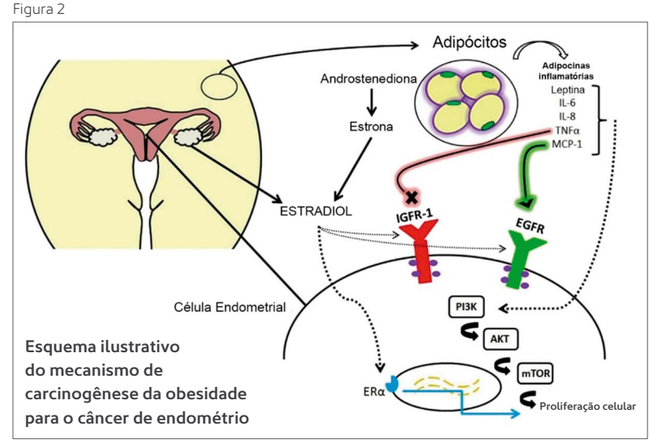

Esquema ilustrativo do mecanismo de carcinogênese da obesidade para o câncer de endométrio

Legenda:
AKT: *V-akt murine thymoma viral oncogene homolog*
EGFR: receptor do fator de crescimento epitelial
ER-alfa: receptor de estrogênio
IGFR-1: *insulin like growth factor 1*
IL: interleucina
MCP1: *monocyte chemoattractant protein 1*
mTOR: *mammalian target of rapamycin*
PI3k: fosfatidilinositol-3-quinase
TNF-alfa: fator de necrose tumoral alfa

Fonte: adaptada de McDonald *et al* [11].

Referências bibliográficas

1. Ferlay J, Colombet M, Soerjomataram I, Mathers C, Parkin DM, Piñeros M, *et al.* Estimating the global cancer incidence and mortality in 2018: GLOBOCAN sources and methods. *Int J Cancer.* 2019;144(8):1941-53.

2. Raglan O, Kalliala I, Markozannes G, Cividini S, Gunter MJ, Nautiyal J, *et al.* Risk factors for endometrial cancer: An umbrella review of the literature. *Int J Cancer.* 2019;145(7): 1719-30.

3. CÂNCER MDSIND. Estimativa 2020. Incidência de Câncer no Brasil. In: Schilithz AOC, Lima FCdSd, Oliveira JFP, Santos MdO, Rebelo MS, editors. Estimate/2020 – Cancer Incidence in Brazil. 2020 ed. (http://controlecancer.bvs.br/) e no Portal do INCA (http://www.inca.gov.br): Ministério da Saúde. Instituto Nacional de Câncer José Alencar Gomes da Silva (Inca);2020.

4. Siegel RL, Miller KD, Jemal A. Cancer statistics, 2020. *CA Cancer J Clin.* 2020;70(1):7-30.

5. Henley SJ, Ward EM, Scott S, Ma J, Anderson RN, Firth AU, *et al.* Annual report to the nation on the status of cancer, part I: National cancer statistics. *Cancer.* 2020;126(10):2225-49.

6. Smrz SA, Calo C, Fisher JL, Salani R. An ecological evaluation of the increasing incidence of endometrial cancer and the obesity epidemic. *Am J Obstet Gynecol.* 2021;224(5):506.e1-.e8.

7. Sheikh MA, Althouse AD, Freese KE, Soisson S, Edwards RP, Welburn S, *et al.* USA endometrial cancer projections to 2030: should we be concerned? *Future Oncol.* 2014;10(16):2561-8.

8. Constantine GD, Kessler G, Graham S, Goldstein SR. Increased Incidence of Endometrial Cancer Following the Women's Health Initiative: An Assessment of Risk Factors. *J Womens Health* (Larchmt). 2019;28(2):237-43.

9. Wright JD, Herzog TJ, Tsui J, Ananth CV, Lewin SN, Lu YS, *et al.* Nationwide trends in the performance of inpatient hysterectomy in the United States. *Obstet Gynecol.* 2013;122(2 Pt 1):233-41.

10. McAlpine JN, Temkin SM, Mackay HJ. Endometrial cancer: Not your grandmother's cancer. *Cancer.* 2016;122(18):2787-98.

11. McDonald ME, Bender DP. Endometrial Cancer: Obesity, Genetics, and Targeted Agents. *Obstet Gynecol Clin North Am.* 2019;46(1):89-105.

12. Lu KH, Broaddus RR. Endometrial Cancer. *N Engl J Med.* 2020;383(21):2053-64.

13. Zhang X, Rhoades J, Caan BJ, Cohn DE, Salani R, Noria S, *et al.* Intentional weight loss, weight cycling, and endometrial cancer risk: a systematic review and meta-analysis. *Int J Gynecol Cancer.* 2019;29(9):1361-71.

14. Bokhman JV. Two pathogenetic types of endometrial carcinoma. *Gynecol Oncol.* 1983;15(1):10-7.

15. Kandoth C, Schultz N, Cherniack AD, Akbani R, Liu Y, Shen H, *et al.* Integrated genomic characterization of endometrial carcinoma. *Nature.* 2013;497(7447):67-73.

16. Persson J, Salehi S, Bollino M, Lönnerfors C, Falconer H, Geppert B. Pelvic Sentinel lymph node detection in High-Risk Endometrial Cancer (SHREC-trial)-the final step towards a paradigm shift in surgical staging. *Eur J Cancer.* 2019;116:77-85.

17. Wang J, Li X, Wu H, Zhang Y, Wang F. A Meta-Analysis of Robotic Surgery in Endometrial Cancer: Comparison with Laparoscopy and Laparotomy. *Dis Markers.* 2020;2020:2503753.

18. Gunderson CC, Java J, Moore KN, Walker JL. The impact of obesity on surgical staging, complications, and survival with uterine cancer: a Gynecologic Oncology Group LAP2 ancillary data study. *Gynecol Oncol.* 2014;133(1):23-7.

Resposta do caso de alteração suspeita de **cardiopatia congênita** em gestação de 24 semanas

A cardiopatia é o defeito congênito mais comum em todo o mundo. Com prevalência alta, de 9,4 a cada 1.000 nascidos vivos, estima-se que esse número seja ainda maior na vida fetal. Se, em aproximadamente 20% dos casos, decorre de causas fetais, maternas e familiares, nos 80% restantes, ainda permanece uma incerteza substancial em relação aos fatores de risco para o quadro.

No caso apresentado, a avaliação ecocardiográfica fetal evidenciou *situs solitus* em levocardia, conexão atrioventricular concordante, câmaras cardíacas normais e conexão ventriculoarterial discordante, com a aorta emergindo do ventrículo direito e a artéria pulmonar, do esquerdo. Diante do achado, a família recebeu orientação e a gestante, acompanhamento com ecocardiogramas seriados. O parto foi planejado a termo em centro com unidade de cuidado intensivo neonatal e equipes de Cardiologia e Cirurgia Cardíaca Pediátrica.

O recém-nascido nasceu com 38 semanas e cinco dias, peso de 3.100 g, índice de apgar de primeiro e quinto minutos 9/9 e saturação de oxigênio de 80%. Recebeu prostaglandina endovenosa, sem necessidade de intubação endotraqueal. O ecocardiograma infantil confirmou o diagnóstico de transposição das grandes artérias. No sétimo dia de vida, o bebê passou por cirurgia de Jatene, tendo tido evolução favorável no pós-operatório e alta hospitalar com 30 dias de vida.

A importância do diagnóstico precoce

Estima-se que 80% dos pacientes pediátricos com cardiopatia congênita necessitem de intervenção cirúrgica, metade ainda no primeiro ano de vida. Os avanços nos procedimentos e nos cuidados médicos transformaram o prognóstico das crianças com defeitos graves, corroborando a importância do diagnóstico precoce durante a vida fetal.

A ecocardiografia fetal permite um amplo conhecimento da fisiologia, da anatomia cardíaca e do ritmo cardíaco, assim como a compreensão da história natural e modificada das anomalias do coração intraútero, o acompanhamento minucioso, a orientação familiar e a programação de opções de tratamento em serviço neonatal especializado nos casos graves.

A ecocardiografia infantil, por sua vez, configura o principal método não invasivo na avaliação das cardiopatias congênitas após o nascimento, fornecendo, com excelente acurácia, informações detalhadas dos aspectos anatômicos, hemodinâmicos e fisiológicos, além de possibilitar a confirmação diagnóstica e o seguimento em longo prazo da função valvar, do crescimento das estruturas cardiovasculares e da função ventricular.

No presente caso, o diagnóstico precoce da cardiopatia congênita grave impactou a evolução pós-natal. O maior benefício da identificação do quadro no período pré-natal é possibilitar o seguimento da gestante e o planejamento do parto em centro de referência com equipe clínica e cirúrgica de Cardiologia Pediátrica, de tal maneira que o atendimento pós-natal, bem como as condições clínicas pré-operatórias, seja otimizado, resultando em menor morbidade e mortalidade.

CONSULTORIA MÉDICA
Dra. Claudia R. Pinheiro de Castro Grau
claudia.castro@grupofleury.com.br

Conheça o Fleury Med.

O **Fleury Med** é a frente de conhecimento médico do **Fleury**. No nosso site, você encontra conteúdos relevantes para sua prática clínica, tais como **artigos, webmeetings, pesquisas, revistas médicas e muito mais!**

Recentemente, incluímos novos formatos de conteúdo, como **videoaulas** e **podcasts**, para você escolher como prefere se atualizar.

fleury medicina e saúde | Med

Conhecimento médico
de referência

Acesse **fleury.com.br/medico/fleury-med** e fique por dentro!
Siga o perfil **@fleury.med** no Instagram e acompanhe os diversos conteúdos.

Aponte a câmera do seu celular e assista ao vídeo.

A gente cuida, **você confia**

fl | Med

fleury medicina e saúde
Med
www.fleury.com.br