BOLETIM CIENTÍFICO

FLEURY
MEDICINA E SAÚDE

ano 13 • número 1 • fevereiro de 2012

TEMA EM FOCO: SISTEMA MUSCULOESQUELÉTICO

Atualidades

Fratura atípica de fêmur proximal: seu paciente usa alendronato?

Deve-se estar alerta para esse efeito paradoxal durante o tratamento da osteoporose.

ASSESSORIA MÉDICA
- Dr. Alípio Gomes Ormond Filho
alipio.filho@grupofleury.com.br
- Dr. Xavier Stump
xavier.stump@grupofleury.com.br

O alendronato foi o primeiro bisfosfonato largamente utilizado no tratamento da osteoporose, tendo mostrado eficácia comprovada na redução do risco de fraturas ósseas, tanto vertebrais quanto não vertebrais. No entanto, várias publicações vêm demonstrando uma associação paradoxal entre seu uso por longos períodos e o surgimento de fraturas femorais de baixa energia. Ainda não se sabe se essa relação vale para todos os bisfosfonatos, pois a maioria dos estudos tem se centrado sobre esse fármaco, que, afinal, é o mais amplamente empregado.

O fato é que, atualmente, quando se identifica uma fratura iniciada na face lateral da região subtrocantérica, alvo frequente de tais lesões, convém pensar no uso crônico desses medicamentos como fator causal e investigar adequadamente essa possibilidade. Tal raciocínio possibilita diagnósticos mais precoces, evita confusões diagnósticas e, evidentemente, permite a adoção de medidas terapêuticas adequadas. É importante ponderar, entretanto, que a relação entre a ocorrência de fraturas do fêmur proximal e a terapia de longo prazo com bisfosfonatos ainda requer investigação. Até o momento, não há consenso sobre a duração adequada dessa terapêutica em pessoas com osteoporose e, mais especificamente, em indivíduos com fraturas do fêmur proximal.

Da mesma forma, não está bem claro qual grupo de pacientes é mais suscetível a fraturar essa região, bem como quais marcadores clínicos podem anunciar o aparecimento dessas lesões. Além disso, em uma parcela pequena dos pacientes osteoporóticos com doença de baixa remodelação e consequente deficiência na formação óssea, a exemplo dos fumantes e dos hepatopatas, o uso do bisfosfonato poderia ser questionado. Como se observa, o assunto está longe de ser esgotado, mas indica desde já que é necessária uma maior cautela na administração e no acompanhamento do tratamento com tais medicações.

IMAGENS: FLEURY

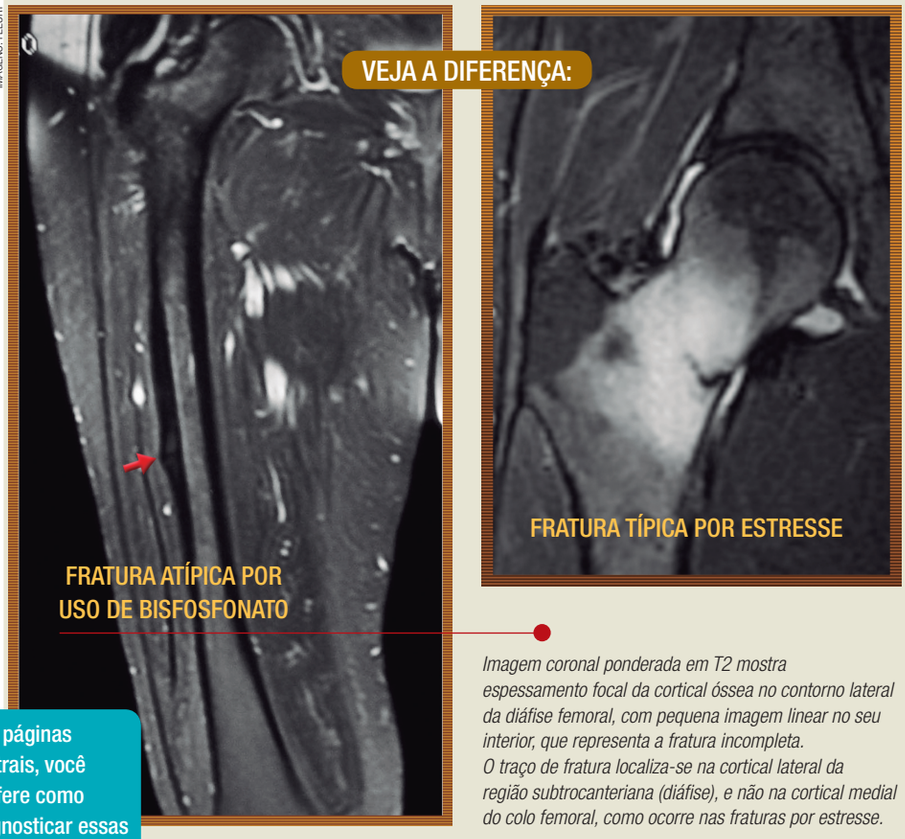

Imagem coronal ponderada em T2 mostra espessamento focal da cortical óssea no contorno lateral da diáfise femoral, com pequena imagem linear no seu interior, que representa a fratura incompleta. O traço de fratura localiza-se na cortical lateral da região subtrocanteriana (diáfise), e não na cortical medial do colo femoral, como ocorre nas fraturas por estresse.

Nas páginas centrais, você confere como diagnosticar essas fraturas atípicas.

De onde vem o efeito paradoxal dos bisfosfonatos?

Os bisfosfonatos induzem a apoptose dos osteoclastos, reduzindo a reabsorção óssea, o que leva a um incremento na espessura e na mineralização das trabéculas ósseas, com consequente aumento de sua densidade, mas promovem, ao mesmo tempo, um remodelamento e um reparo anormal de tais estruturas. Essa ação comprovadamente reduz o risco de fraturas vertebrais e do colo femoral, nas quais há predomínio de forças de compressão. Contudo, em áreas onde existem forças não só de compressão, mas também de tensão, como na convexidade da região subtrocanteriana femoral, o osso enrijecido, ou *frozen bone*, e com um trabeculado anormal pode ter uma resistência reduzida, que, assim, explicaria o surgimento da fratura atípica nessa localização.

Centro Diagnóstico

Como identificar uma fratura possivelmente causada pelo uso crô

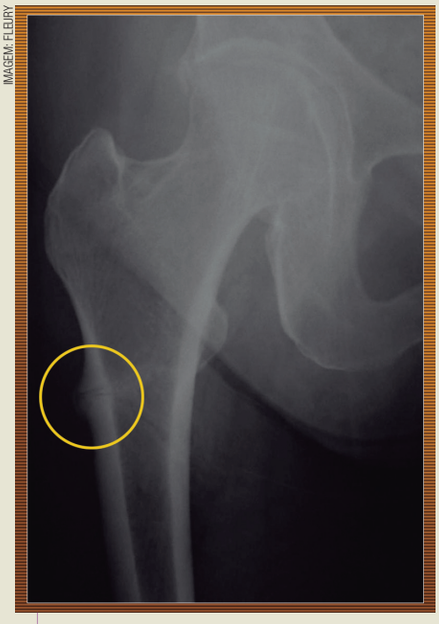

IMAGEM: FLEURY

Estudo radiográfico aponta típica fratura por uso crônico de bisfosfonato em face lateral da região subtrocantérica femoral, associada a espessamento focal da cortical.

A investigação deve buscar características clínicas e de imagem relacionadas a esse tipo de lesão óssea.

Os artigos que abordam a associação entre a terapêutica prolongada com o alendronato e o desenvolvimento de fraturas femorais de baixa energia sugerem padrões clínicos e de imagem próprios dessas lesões. Alguns pacientes podem referir sintomas prodrômicos de dor na face lateral da coxa, sem história de trauma ou, então, com relato de impacto mínimo. Do ponto de vista radiológico, o traço da fratura é muito característico, mesmo quando incompleto. Além da já mencionada localização subtrocantérica, as características incluem bilateralidade frequente, identificação de bico medial nas fraturas completas, angulação em varo, desvio superior do fragmento distal e traço de fratura iniciado na face lateral e em progressão medial – sendo quase sempre transverso, ao contrário das fraturas traumáticas, geralmente oblíquas. De qualquer modo, o espessamento da cortical lateral da região no sítio do início da fratura pode denunciá-la antes mesmo de sua identificação por exames de imagem. Na prática, o estudo radiográfico parece ser o método de avaliação inicial dos pacientes, em busca de tais padrões. Entretanto, caso haja suspeita clínica e as radiografias sejam normais ou inconclusivas, há indicação de realizar uma ressonância magnética, em vista de sua maior sensibilidade. A tomografia computadorizada fica reservada apenas para esclarecer dúvidas diagnósticas, embora estas sejam incomuns, ou para fornecer informações quanto à evolução terapêutica, principalmente após cirurgia. A partir do diagnóstico, deve-se procurar com cuidado uma alteração em fase inicial no fêmur contralateral, visto que tais alterações são frequentemente bilaterais.

ASSESSORIA MÉDICA

- Dr. Alípio Gomes Ormond Filho
alipio.filho@grupofleury.com.br
- Dr. Xavier Stump
xavier.stump@grupofleury.com.br

Pesquisa

A síndrome do atrito medial no joelho pode ser uma

Estudo retrospectivo de exames de ressonância feitos num período de nove anos aponta sinais de atrito como possível diagnóstico de dor.

A ocorrência de atrito na face lateral do joelho é bastante frequente, sendo a síndrome do atrito do trato iliotibial sua representante mais conhecida. Já o atrito na face medial do joelho ocorre com menos frequência e é representado por duas entidades: a bursite e a tenossinovite da pata anserina. Embora a primeira seja muito mais prevalente, ambas as condições são clinicamente semelhantes, cursando com dor na face medial do joelho, sobretudo ao subir ou descer escadas, sensibilidade à palpação na área de inserção desses tendões e até edema local. Ao observar, na rotina, imagens de ressonância magnética (RM) com edema da gordura e/ou do tecido conectivo situado entre os tendões da pata anserina e a face posteromedial do côndilo femoral medial, ou seja, numa localização proximal à bursite ou à tenossinovite da pata anserina, o Grupo de Radiologia Musculoesquelética do Fleury decidiu realizar um estudo em busca desses sinais em exames de RM feitos no serviço de janeiro de 2000 a agosto de 2009.

A pesquisa resultou em 119 casos com esses achados, levando o grupo a cogitar a hipótese de a ocorrência de atrito nessa topografia ser considerada uma nova entidade clínica. O estudo obviamente apresenta limitações, como o fato de ter sido retrospectivo e de ter utilizado exames executados com diferentes protocolos e em diferentes aparelhos. Além disso, não foi possível rever a história clínica de todos os pacientes. Contudo, os achados de sinais de atrito em região proximal à bursite ou à tenossinovite da pata anserina não haviam sido descritos pela literatura até então. Evidentemente, mais estudos são necessários para confirmar a real existência de uma nova afecção musculoesquelética e sugerir possíveis causas, como deformidade em valgo do joelho, presença de variantes anatômicas nos tendões da pata anserina e alguns tipos específicos de atividade física, além de alguma correlação clínica.

Autores: Narahashi E, Ormond Filho A, Yamada A, Homsi C, Pastore D, Yamashiro E, Albertotti F, Nico M, Gonzalez MT, Caldana W, Stump X

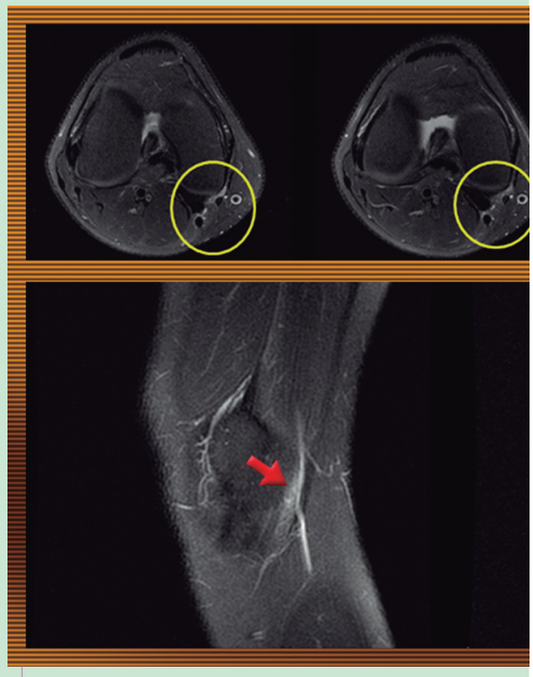

Imagens axiais e sagitais de RM de joelho de um homem de 54 anos com queixa de dor em face anteromedial do joelho, em sequência sensível a líquido, evidenciam edema de gordura/tecido conectivo

Fleury FEV 12ok.indd 2 28/02/2012 13:31:50

nico de bisfosfonatos

Lembre-se dos diagnósticos diferenciais

Ao pensar numa possível lesão por tratamento de longo prazo com bisfosfonatos, descarte em primeiro lugar:

- Fraturas patológicas, que também ocorrem com trauma ausente ou mínimo, mas com frequência a lesão subjacente é facilmente percebida pelos métodos de imagem, diferentemente da fratura suspeita, que não tem lesão subjacente
- Fraturas por estresse, que acometem o colo e sua face medial (calcar)
- Zonas de Looser da osteomalacia, identificadas na zona de carga de compressão da cortical medial femoral, e não na lateral

@ Veja mais detalhes na edição da web.

Medicina Laboratorial

Fleury altera valor de referência de marcador do metabolismo ósseo para mulheres na menopausa

@ Leia mais sobre o assunto na versão eletrônica do boletim.

Após estudo que envolveu pacientes brasileiras, o limite superior adotado agora é 0,65 ng/mL.

Durante o monitoramento do uso de bisfosfonatos, o interligador C-terminal (CTX) costuma ser bastante usado para avaliar precocemente a eficácia da terapia, pois consegue evidenciar alterações já após um mês de tratamento. Uma vez que os valores de referência para o CTX são frequentemente utilizados com base em estudos internacionais, que refletem uma realidade diversa da nossa, o Grupo de Endocrinologia do Fleury avaliou 120 mulheres na menopausa para determiná-los na população brasileira. Agrupados por faixa de idade, os níveis de CTX apresentaram maior variação nas pacientes entre 50 e 55 anos, quando comparadas àquelas com mais de 55 anos, provavelmente devido aos efeitos agudos do hipoestrogenismo nos primeiros anos da menopausa. Assim, o limite superior do valor de referência para o exame passou a ser 0,65 ng/mL. Vale lembrar que, além do CTX, utilizam-se ainda como marcadores do metabolismo ósseo a fosfatase alcalina, a osteocalcina e o propeptídeo do colágeno tipo 1 (PNP1). A preferência por um ou outro marcador depende de fatores como a doença avaliada (osteoporose ou Paget) e a terapêutica instituída (formadora ou antirreabsortiva óssea), entre outros.

Autores: Ferrer CM, Brandão CMA, Biscolla RPM

ASSESSORIA MÉDICA

- Dra. Cynthia Brandão
  cynthia.brandao@grupofleury.com.br
- Dra. Rosa Paula Biscolla
  rosapaula.biscolla@grupofleury.com.br

nova entidade clínica?

ASSESSORIA MÉDICA

- Dra. Érica Narahashi
  erica.narahashi@grupofleury.com.br
- Dr. Xavier Stump
  xavier.stump@grupofleury.com.br

entre o tendão do grácil e a face posteromedial do côndilo femoral medial (círculos amarelos e setas vermelhas, respectivamente).

Compare o atrito medial com a bursite da pata anserina

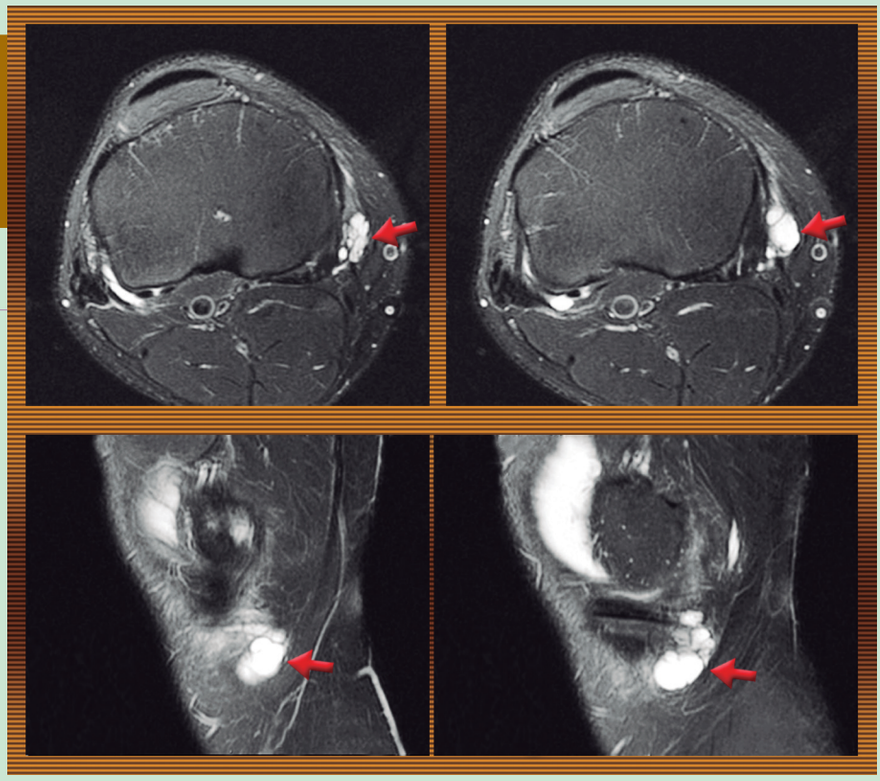

IMAGENS: FLEURY

Imagens axiais e sagitais de RM de joelho de um homem de 42 anos, em sequência sensível a líquido, evidenciam distensão líquida da bolsa da pata anserina, cuja localização é profunda aos tendões da pata anserina e superficial ao platô tibial medial (setas).

Fleury FEV 12ok.indd 3 28/02/2012 13:31:52

Expansão

Alphaville ganha megaunidade de atendimento

O novo endereço reúne diversos serviços num espaço de 7 mil m² de área total.

O Fleury inaugurou, em janeiro, uma nova unidade de atendimento em Alphaville, que nasceu sob um conceito de edificação sustentável. Isso significa que o prédio foi projetado e construído segundo os requisitos da certificação Leadership in Energy and Environmental Design (Leed), a qual prevê, por exemplo, a utilização de madeira certificada, de lâmpadas com baixa concentração de mercúrio, de equipamentos eletrônicos com Selo Energy Star e de aparelhos de ar-condicionado livres de CFC, apenas para citar alguns. Numa área total de 7 mil metros quadrados, o novo local oferece uma gama completa de serviços aos clientes de Alphaville, Barueri e Santana do Parnaíba, incluindo testes laboratoriais e diversos exames de imagem, tais como ressonância magnética, tomografia computadorizada, densitometria óssea e mamografia, além de espaços dedicadas a determinados grupos de clientes, como o Núcleo de Saúde da Mulher, a Vila da Saúde, voltada para o atendimento pediátrico, e o Projeto Gestar, dirigido a gestantes. Localizada na Alameda Araguaia, 2.400, a unidade recém-inaugurada substitui o antigo endereço do Fleury em Alphaville, que antes funcionava na Avenida Copacabana. Avise seus pacientes.

Evento

Vem aí uma nova edição do curso para secretárias de consultórios

No próximo dia 17 de março, o Fleury vai promover a 18ª edição de seu **Curso para Secretárias de Consultórios Médicos**, que é dirigido especialmente para quem atua no atendimento e na administração de consultórios e/ou clínicas. Desta vez, o evento abordará as interações funcionais do dia a dia das secretárias, incluindo questões ligadas à sua própria qualidade de vida. Todas as aulas serão ministradas por especialistas do próprio Grupo Fleury, de modo que as participantes possam receber, além de conceitos e boas práticas, um retrato da experiência de quem vivencia a área de saúde.

Inscreva agora mesmo a sua equipe.

- Por telefone: 0800-777-5960, de segunda a sexta-feira, das 9h às 18h
- Pelo site do Fleury: **www.fleury.com.br**

17 DE MARÇO DE 2012

XVIII CURSO PARA SECRETÁRIAS DE CONSULTÓRIOS MÉDICOS: A SECRETÁRIA E SUAS CONEXÕES

8h00	8h30	Recepção e entrega de materiais
8h30	10h00	A secretária e sua conexão interna
10h00	10h30	Intervalo para o café
10h30	12h00	A secretária e sua conexão com o mundo
12h00	13h00	A secretária e sua conexão com o ambiente
13h00	14h30	Intervalo para o almoço
14h30	15h30	A secretária conectada com sua profissão
15h30	17h00	A secretária e sua conexão com as pessoas

Investimento: R$ 180,00

Importante: Para confirmar a participação, envie o comprovante de pagamento, com nome e telefone, para o e-mail fabiana.baietero@grupofleury.com.br ou para o fax (11) 5033-9713.

Publicação do **Fleury Medicina e Saúde**

Editores científicos: Dra. Kaline Medeiros Costa Pereira, Dr. Manoel Neves

Responsável técnico: Dr. Rui M. B. Maciel (CRM 16.266)

Editora executiva: Solange Arruda

Produção gráfica: Sergio Brito

Impressão: SJS Tiragem: 25.500 exemplares

Endereços para contato:
Avenida General Valdomiro de Lima, 508
04344-903 - Jabaquara - São Paulo - SP

suporte.cientifico@grupofleury.com.br

www.fleury.com .br

FLEURY Medicina e Saúde

UNIDADES DE ATENDIMENTO

GRANDE SÃO PAULO

- **Alphaville**
  Al. Araguaia, 2.400
- **Braz Leme**
  Av. Braz Leme, 1.802
- **Campo Belo**
  Av. Vereador José Diniz, 3.457, 2º andar
- **Chácara Klabin**
  Av. Prefeito Fábio Prado, 538
- **Higienópolis**
  Rua Mato Grosso, 306, 1ª sobreloja
- **Ibirapuera**
  Av. República do Líbano, 635
- **Itaim**
  Av. Juscelino Kubitschek, 1.117
- **Jardim América**
  Av. Brasil, 1.891
- **Oscar Americano**
  Rua Eng. Oscar Americano, 163
- **Paraíso**
  Rua Cincinato Braga, 232
- **Rochaverá-Morumbi**
  Av. Doutor Chucri Zaidan, s/nº
- **Santo André**
  Av. Dom Pedro II, 1.313
- **São Bernardo do Campo**
  Av. Professor Lucas Nogueira Garcez, 702
- **Shopping Anália Franco**
  Av. Regente Feijó, 1.739 - Piso Acácia
- **Shopping Jardim Sul**
  Av. Giovanni Gronchi, 5.819 - Piso 2
- **Sumaré**
  Av. Sumaré, 1.270
- **Villa-Lobos**
  Rua Castro Delgado, 188

BRASÍLIA
SEPS EQ 715/915
Conj. A, Bloco D, Sala 501 - Asa Sul

CAMPINAS
Av. Aquidabã, 747

JUNDIAÍ
Rua Antônio Segre, 447

RIO DE JANEIRO
- **Leblon**
  Rua Dias Ferreira, 214

ATENDIMENTO MÓVEL
Atende as regiões acima e também:
- Baixada Santista
- Guarulhos
- Jacareí
- Osasco
- S. J. dos Campos
- Sorocaba

3179-0822 (Grande São Paulo)
30-FLEURY (Grande São Paulo)
0800-7040822 (demais localidades)

SÓ PARA MÉDICOS
3179-0820 (Grande São Paulo)

Fleury FEV 12ok.indd 4 28/02/2012 13:31:53