BOLETIM CIENTÍFICO

FLEURY
MEDICINA E SAÚDE

ano 14 • número 3 • abril de 2013

TEMA EM FOCO: Otorrinolaringologia

Novos serviços

Distúrbios da voz e da deglutição podem ser avaliados globalmente em centro integrado

Espaço reúne equipes técnica e médica especializadas e realiza exames de forma minimamente invasiva.

Quarenta por cento da população economicamente ativa depende da voz para comunicar-se em suas diversas profissões. Mesmo assim, os distúrbios da voz muitas vezes não são percebidos como um problema pelo leigo. Já as dificuldades de deglutição geralmente são mais notadas pelos pacientes e por seus familiares devido a seu impacto sociocultural e também à qualidade de vida. Pensando em facilitar a abordagem diagnóstica de todos esses casos, o Fleury criou o Centro de Diagnóstico em Distúrbios da Voz e da Deglutição, na Unidade Paraíso. Nesse espaço, que é aparelhado com equipamentos de última geração, o paciente pode realizar todos os exames necessários à investigação dos casos de disfonia e disfagia numa só oportunidade, recebendo atendimento diferenciado de uma equipe multidisciplinar, formada por médicos otorrinolaringologistas, fonoaudiólogos e profissionais de enfermagem. Com o auxílio atual das fibras ópticas, que têm diâmetros cada vez menores, e melhor qualidade da imagem, a laringe e a faringe podem ser avaliadas de forma minimamente invasiva, rápida e dinâmica. Assim, o paciente permanece acordado durante os exames e exerce funções habituais como falar, cantar e deglutir. Na prática, os testes disponíveis possibilitam o estudo da voz falada, cantada ou cênica, bem como da deglutição de alimentos sem uso de contraste.

Exames disponíveis

- Videonasofibrolaringoscopia
- Videolaringoscopia rígida
- Videolaringoestroboscopia
- Videoendoscopia da deglutição

ASSESSORIA MÉDICA

- Dra. Cláudia Eckley
  claudia.eckley@grupofleury.com.br
- Dr. Rodrigo P. Tangerina
  rodrigo.tangerina@grupofleury.com.br

Por que esses sinais merecem toda a atenção

- **Disfonia**: além dos motivos socioeconômicos já mencionados, pode surgir como o primeiro sinal do câncer de laringe, cuja incidência, no Brasil, é a segunda maior do mundo. Nunca é demais lembrar que o diagnóstico precoce dessa neoplasia permite seu tratamento eficaz, com altas chances de cura e preservação da função da laringe para falar, respirar e deglutir.
- **Disfagia**: configura um dos primeiros sintomas de doenças neurodegenerativas, a ponto de ter sido relatada por até 60% dos indivíduos com doença de Parkinson. O conhecimento prévio de alterações na deglutição também ajuda a prevenir intercorrências em alguns grupos de pacientes. Para ter uma ideia, a principal causa de morte no primeiro ano após um AVC é a pneumonia aspirativa, decorrente da dificuldade de engolir e de engasgos.

Exames disponíveis

Conheça o arsenal diagnóstico para identificar as doenças do aparelho deglutofonador

Em comum, os recursos disponíveis têm uma fibra óptica de dimensões reduzidas e a possibilidade de serem aplicados a diversas situações clínicas.

Videolaringoscopia rígida

Realizada pela cavidade oral, com fibra óptica rígida, a videolaringoscopia rígida, ou videotelelaringoscopia, apresenta, no mesmo aparelho, um maior número de fibras ópticas – e, portanto, um maior diâmetro em relação aos aparelhos nasais flexíveis –, fornecendo, assim, uma imagem de melhor definição. Nessa avaliação, a luz é emitida e captada pela ponta do equipamento em um ângulo de 70 graus, o que favorece a visualização da laringe mesmo com o instrumento ainda na cavidade oral ou na orofaringe. Trata-se do exame de escolha para a inspeção da morfologia laríngea, mas também permite ao médico examinador observar a movimentação local e alguns padrões funcionais.

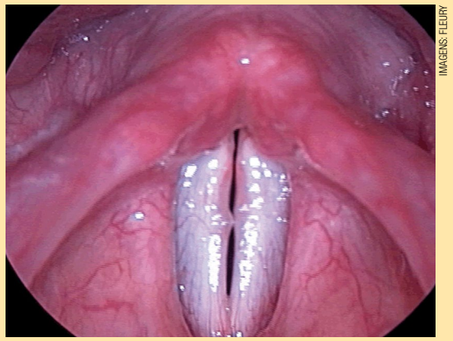

IMAGENS: FLEURY

Presença de pequena lesão cística na prega vocal direita, com a formação de fenda em ampulheta durante a fonação.

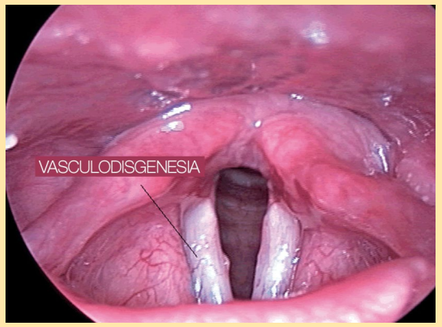

Visão durante a respiração: o vaso transverso ao eixo da prega vocal direita dirige-se à lesão intracordal.

Videolaringoestroboscopia

Com o uso da mesma fibra óptica da videolaringoscopia rígida, mas acoplada a uma fonte de luz estroboscópica, obtém-se a videoestroboscopia, um exame capaz de avaliar a vibração das pregas vocais,o que é fundamental para a produção de voz com alta qualidade. Durante a fonação, as cordas vocais oscilam e levam a camada superficial de seu epitélio a se deslocar em forma de onda, dando origem à chamada "onda mucosa". Uma vez que esta depende da condição das pregas vocais, quaisquer alterações mecânicas ou estruturais que elas sofram podem causar impacto à sua oscilação. Na prática, a visualização e a quantificação das propriedades da onda mucosa são parâmetros importantes no diagnóstico das doenças de tais estruturas. A mensuração desse deslocamento ainda fornece informações sobre características das pregas que não podem ser estabelecidas por outras técnicas propedêuticas. Vale adicionar que a utilização da luz estroboscópica, com disparos ajustados à frequência da voz do paciente, produz imagens sequenciais rápidas de pequenos momentos do ciclo fonatório, dando a impressão de câmera lenta. Dessa maneira, é possível observar o mecanismo de abertura e fechamento das pregas vocais, assim como a onda mucosa formada, o que seria impossível a olho nu, devido à sua velocidade.

Como utilizar esses recursos na investigação da disfagia e disfonia

Videolaringoscopia rígida

- Visualização da garganta e das pregas vocais, com o paciente acordado, durante a respiração e durante a emissão de sons (fonação)
- Avaliação da anatomia das estruturas da faringe e da laringe, podendo identificar a presença de lesões ou outras alterações anatômicas
- Por meio das tarefas sugeridas, é possível avaliar a mobilidade das pregas vocais

Videolaringoestroboscopia

- Avaliação da capacidade de vibração das pregas vocais
- Investigação das alterações estruturais mínimas das cordas vocais, como sulcos e cistos
- Diagnóstico diferencial entre lesões superficiais, lesões inflamatórias e lesões infiltrativas e tumorais

Videonasofibrolaringoscopia

- Avaliação de processos inflamatórios ou infecciosos do nariz ou das cavidades paranasais que podem interferir indiretamente na laringe
- Estudo da função do palato, da faringe e da laringe durante a respiração, a fonação e a deglutição
- Avaliação da voz cantada e da voz cênica, com seus devidos ajustes funcionais na faringe e na laringe

Videoendoscopia da deglutição

- Avaliação de pacientes com qualquer grau de disfagia e com suspeita de aspiração de alimentos ou saliva
- Análise da eficiência de manobras para minimizar a disfagia e acompanhar a evolução do quadro
- Orientação em relação ao tipo de dieta mais adequado para o paciente disfágico
- Orientação sobre a reintrodução da alimentação por via oral em indivíduos nutridos por sonda nasogástrica ou nasoenteral ou por gastrostomia

Videonasofibrolaringoscopia

Também conhecida como nasofaringolaringo-videofibroscopia, a videonasofibrolaringoscopia consiste na introdução de uma fibra óptica flexível, de 3,2 a 3,4 mm de diâmetro, nas cavidades nasais até a transição entre a rino e a orofaringe, o que torna possível a visualização da laringofaringe e da laringe. É atualmente o exame mais utilizado em nosso meio para a avaliação anatômica e funcional dessas estruturas.
A videonasofibrolaringoscopia pode ser realizada em pessoas de qualquer idade, incluindo recém-nascidos, e até em indivíduos acamados e pouco colaborativos. O desenvolvimento dos nasofibroscópios com *chip* acoplado à ponta melhorou muito a qualidade da documentação adquirida, já que essa nova tecnologia evita a perda de luz e possibilita a aquisição de imagens com alta definição.

IMAGENS: FLEURY

Anteriorização da aritenoide direita em paciente com imobilidade da prega vocal direita.

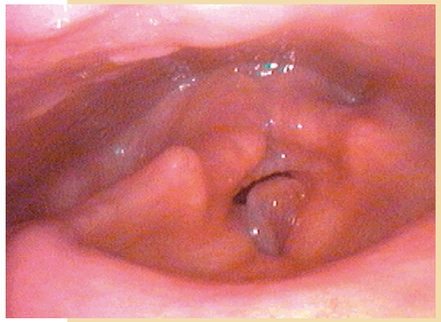

Edema bilateral obliterante das pregas vocais (edema de Reinke).

ASSESSORIA MÉDICA

- Dra. Cláudia Eckley
  Claudia.eckley@grupofleury.com.br
- Dr. Rodrigo P. Tangerina
  rodrigo.tangerina@grupofleury.com.br

Estase de alimento corado em azul na região retrocricolaríngea.

Estase alimentar na região da base da língua e do ligamento faringoepiglótico esquerdo.

IMAGENS: FLEURY

Videoendoscopia da deglutição

Chamada igualmente de nasofaringolaringo-videofibroscopia da deglutição, a videoendoscopia da deglutição (VED) é um exame que utiliza uma fibra óptica flexível, introduzida por uma das narinas, com o intuito de avaliar a função do palato, da base da língua e das estruturas faríngeas e laríngeas durante a deglutição. No exame, o paciente recebe alimentos corados, em diversas consistências e quantidades, enquanto a oro e a laringofaringe são monitoradas através da fibra óptica posicionada na nasofaringe. Dessa forma, podem-se flagrar diversos sinais indicativos de alteração no processo da deglutição, como escape precoce ou tardio do alimento da boca para a faringe, retardo no disparo do reflexo de deglutição, presença de resíduos após o processo, penetração laríngea e aspiração, entre outros.
O exame ocasiona um mínimo de desconforto ao paciente e pode ser feito em indivíduos de todas as idades, inclusive em doentes acamados. É realizado por otorrinolaringologista e acompanhado por fonoaudiólogo especializado em deglutição, que auxilia o médico na oferta dos alimentos e nas manobras terapêuticas, tendo seus resultados interpretados em conjunto pela equipe multidisciplinar. Vale salientar que a VED dispensa o uso de radiação, além de favorecer a análise da sensibilidade faringolaríngea e a inspeção visual da faringe, que permite detectar a presença de secreções, de lesões e de paralisias das pregas vocais, bem como avaliar o aspecto da mucosa.

E o clássico videodeglutograma?

O exame, no qual a deglutição é avaliada através de radioscopia, com a oferta de alimentos misturados a meio de contraste, foi considerado o padrão-ouro para o diagnóstico de disfagia por muitos anos. Contudo, com a introdução das fibras ópticas de pequeno calibre na prática clínica, como a videoendoscopia da deglutição, avaliações mais funcionais e fisiológicas puderam ser desenvolvidas. Apesar disso, o videodeglutograma não deixou de ter utilidade nesse cenário, pois traz algumas informações distintas da videoendoscopia, especialmente na avaliação de aspectos relacionados à fase oral da deglutição, como preparo do bolo alimentar e sua centralização e estases na cavidade oral, além da observação da transição da fase oral para a fase faríngea. Assim, o videodeglutograma e a videoendoscopia são exames que se complementam, resultando em uma avaliação mais abrangente de todo o processo de deglutição.

Prática clínica

Fibras ópticas também ajudam a detectar forma atípica da doença do refluxo gastroesofágico

Videolaringoscopia e videonasofibrolaringoscopia podem evidenciar alterações condizentes com esse diagnóstico diferencial diante de queixas no aparelho deglutofonador.

Na presença de um quadro de pigarro, ardor, sensação de corpo estranho ou dor na garganta, tosse seca crônica e até espasmos laríngeos que se expressam por crises de engasgo e sufocamento, vale considerar a possibilidade de o paciente apresentar a forma atípica da doença do refluxo gastroesofágico (DRGE), denominada refluxo laringofaríngeo (RLF). Apesar de ter o mesmo mecanismo da DRGE convencional, o RLF pode cursar apenas com sinais e alterações inflamatórias na faringe e na laringe– em até 70% dos casos não há sintomas digestivos associados. Até porque um refluxo fisiológico para o trato digestório não passa despercebido pelo epitélio respiratório. A existência desse tipo de refluxo foi aventada nos anos 60, mas a condição só passou a ser detectada e efetivamente tratada no fim da década de 80, com a difusão das fibras ópticas na prática clínica dos otorrinolaringologistas. Seu diagnóstico baseia-se em sintomas sugestivos e em sinais de inflamação no segmento laringofaríngeo vistos à videolaringoscopia ou à videonasofibrolaringoscopia. Como na avaliação de outras patologias, esses exames são feitos com o paciente acordado e, portanto, além de auxiliarem o clínico nessa investigação, permitem mostrar ao indivíduo as alterações encontradas, o que é especialmente importante para a aceitação do tratamento – afinal, as pessoas têm dificuldade para acreditar que um sintoma laríngeo, faríngeo ou respiratório possa estar relacionado com seu trato digestório e seus hábitos alimentares inadequados. Vale lembrar que o diagnóstico de RLF pode ainda ser corroborado por pH-metria esofágica de duplo canal ou impedâncio-pH-metria esofágica.

IMAGENS: FLEURY

Videonasofibrolaringoscopia evidencia edema obliterante difuso, que se estende à mucosa subglótica, conferindo aspecto sulcado às pregas vocais (pseudossulco inflamatório).

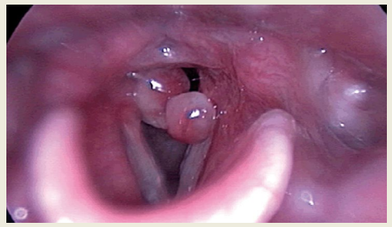

Imagem videolaringoscópica rígida mostra intensos sinais inflamatórios na laringe posterior e granulomas de contato nos processos vocais das aritenoides bilateralmente.

Achados da videolaringoscopia e/ou da videonasofibrolaringoscopia em RLF

- Na laringe, é possível haver desde hiperemia e edema leves do terço posterior da região até úlceras de contato, granulações, leucoplasias, paquidermia interaritenóidea, estenose subglótica e degeneração neoplásica do epitélio.
- Nas pregas vocais, um grande número de lesões benignas pode ser encontrado, como nódulos, pólipos e edema de Reinke, já que a inflamação local produz padrões fonatórios abusivos, capazes de causar esses danos secundários.
- Na rinofaringe, alterações ocorrem com maior frequência na população pediátrica, com possibilidade de adenoidites e sinusites recorrentes e, por contiguidade da tuba auditiva, otites médias agudas de repetição ou mesmo otite média crônica secretora.

ASSESSORIA MÉDICA

- Dra. Cláudia Eckley
  claudia.eckley@grupofleury.com.br
- Dr. Rodrigo P. Tangerina
  rodrigo.tangerina@grupofleury.com.br

FSC

Publicação do **Fleury Medicina e Saúde**

Editoras científicos: Dra. Kaline Medeiros Costa Pereira
Dra. Fernanda Aimée Nobre
Responsável técnico: Dr. Rui M. B. Maciel (CRM 16.266)
Editora executiva: Solange Arruda

Produção gráfica: Sergio Brito
Impressão: SJS Tiragem: 25.500 exemplares

Endereços para contato:
Avenida General Valdomiro de Lima, 508
04344-903 - Jabaquara - São Paulo - SP

educacaomedica@grupofleury.com.br

www.fleury.com.br

FLEURY
Medicina e Saúde

UNIDADES DE ATENDIMENTO

GRANDE SÃO PAULO

- **Alphaville**
  Al. Araguaia, 2.400
- **Braz Leme**
  Av. Braz Leme, 1.802
- **Campo Belo**
  Av. Vereador José Diniz, 3.457, 2º andar
- **Chácara Klabin**
  Av. Prefeito Fábio Prado, 538
- **Granja Viana**
  Rua José Felix Oliveira, 838
- **Higienópolis**
  Rua Mato Grosso, 306, 1ª sobreloja
- **Ibirapuera**
  Av. República do Líbano, 635
- **Itaim**
  Av. Juscelino Kubitschek, 1.117
- **Jardim América**
  Av. Brasil, 1.891
- **Oscar Americano**
  Rua Eng. Oscar Americano, 163
- **Paraíso**
  Rua Cincinato Braga, 232
- **Rochaverá-Morumbi**
  Av. Doutor Chucri Zaidan, s/nº
- **Santo André**
  Av. Dom Pedro II, 1.313
- **São Bernardo do Campo**
  Av. Professor Lucas Nogueira Garcez, 702
- **Shopping Anália Franco**
  Av. Regente Feijó, 1.739 - Piso Acácia
- **Shopping Jardim Sul**
  Av. Giovanni Gronchi, 5.819 - Piso 2
- **Sumaré**
  Av. Sumaré, 1.270
- **Villa-Lobos**
  Rua Castro Delgado, 188

BRASÍLIA
SEPS EQ 715/915
Conj. A, Bloco D, Sala 501 - Asa Sul

CAMPINAS
Av. Aquidabã, 747

JUNDIAÍ
Rua Antônio Segre, 447

RIO DE JANEIRO

- **Leblon**
  Rua Dias Ferreira, 214

ATENDIMENTO MÓVEL
Atende as regiões acima e também:

- Baixada Santista
- Guarulhos
- Jacareí
- Osasco
- S. J. dos Campos
- Sorocaba

3179-0822 (Grande São Paulo)
30-FLEURY (Grande São Paulo)
0800-7040822 (demais localidades)

SÓ PARA MÉDICOS
3179-0820 (Grande São Paulo)