boletim médico clínica felippe mattoso

edição 13 • ano 4 • setembro de 2017

PRÁTICA CLÍNICA

Holter tem destacada utilidade na investigação de quadros arrítmicos

Uso do método no rastreamento das formas graves ajuda a evitar complicações, como o AVC.

Desenvolvida em 1949 e utilizada na prática clínica desde a década de 60, a monitoração pelo sistema de eletrocardiografia dinâmica, idealizada por Norman Holter, consiste no registro da atividade elétrica do coração por meio de um monitor portátil que detecta distúrbios do ritmo cardíaco e alterações relacionadas à isquemia miocárdica, além de analisar a regulação autonômica.

A avaliação das arritmias e a investigação de síncopes, de pré-síncopes e de tonturas sem causa aparente estão entre as principais indicações para a realização do exame, de acordo com as diretrizes do American College of Cardiology e da American Heart Association.

Nessas situações, o holter costuma ser bastante útil, uma vez que consegue diagnosticar, quantificar e classificar os episódios arrítmicos e determinar as pausas e alterações do segmento ST, além de avaliar a variação da frequência cardíaca. Ademais, a presença de manifestação clínica concomitante a uma arritmia estabelece a relação clínico-eletrocardiográfica, enquanto o contrário também é verdadeiro, ou seja, o achado de sintoma sem arritmia afasta a possibilidade de uma relação causa-efeito.

A monitoração é realizada habitualmente por 24 horas contínuas, mas manifestações esporádicas podem ser correlacionadas com o prolongamento do tempo de gravação, conforme a indicação clínica.

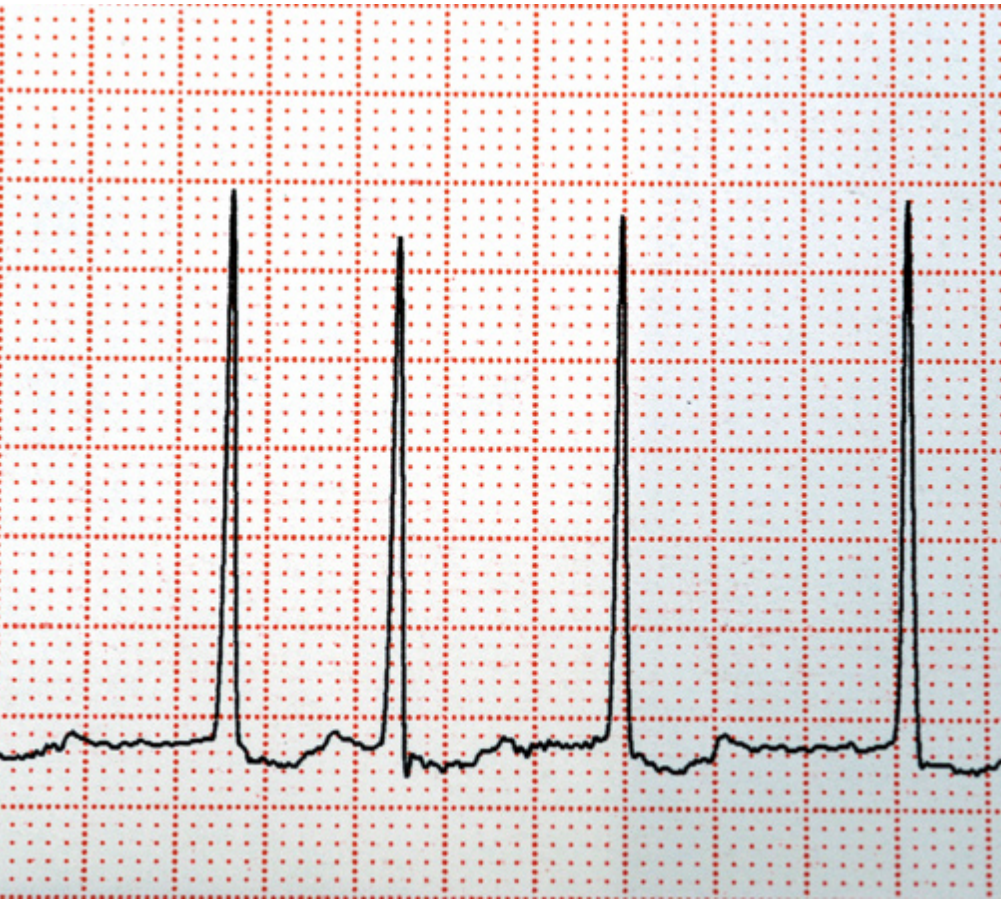

DR P. MARAZZI/SPL/LATINSTOCK

Traçado eletrocardiográfico característico de fibrilação atrial, com ausência de ondas P e pequenas ondas atriais de morfologia variável (ondas f), além de intervalos R-R irregulares.

Pesquisa de fibrilação atrial

Para algumas arritmias que podem evoluir com desfechos graves, a simples suspeição já configura motivo para a indicação do holter. Nesse contexto, vale salientar a fibrilação atrial, que tem, como população de alto risco, indivíduos com idade acima de 65 anos, hipertensos e diabéticos, além de pacientes com insuficiência cardíaca, sobretudo mulheres, com queixa de palpitações de causa ainda não esclarecida.

Para ter uma ideia, em indivíduos com histórico de ataque isquêmico transitório, a fibrilação atrial assintomática é a mais importante e tratável condição clínica associada com dano neurológico e cerca de 20% a 30% dos casos de AVC criptogênico, ou seja, de causa não definida, apresentam essa arritmia como fator desencadeante, o que implica, portanto, a necessidade de rastreá-la ativamente na população de maior risco.

Diante das arritmias hereditárias

Condições estão associadas a mutações em genes que codificam proteínas que comandam o funcionamento do coração.

Definidas como alterações elétricas que causam modificações no ritmo cardíaco, as arritmias cardíacas estão associadas a várias condições. Entretanto, em alguns indivíduos, há uma predisposição genética para o quadro, geralmente relacionada a alterações em um dos genes que codificam proteínas dos canais iônicos reguladores da atividade elétrica do coração.

Principais síndromes associadas a arritmias hereditárias:

■ Síndrome do QT longo

Causada por uma alteração na função dos canais iônicos de sódio e potássio, caracteriza-se por um prolongamento no potencial de ação cardíaco, que aumenta a suscetibilidade do portador do quadro a uma taquicardia ventricular grave.
O indivíduo acometido geralmente apresenta quadros de síncope em idade precoce, que podem evoluir até mesmo para parada cardíaca. O eletrocardiograma (ECG) evidencia não somente um aumento do intervalo QT ou QTc, mas também alterações morfológicas da onda T, associados com taquiarritmias, tipicamente a taquicardia ventricular tipo *torsades de pointes*.

■ Síndrome do QT curto

Caracterizada por um intervalo QT anormalmente curto ao ECG, está associada a um aumento do influxo de potássio durante a repolarização, levando a um encurtamento do período refratário das fibras cardíacas, o que pode resultar em fibrilação atrial e outras arritmias, assim como em síncope de origem inexplicada e morte súbita.

■ Síndrome de Brugada

Relacionada também a uma disfunção primária dos canais responsáveis pelo potencial de ação cardíaco, deriva de um bloqueio do ramo direito, com elevação do segmento ST em precordiais direitas, sem aumento do intervalo QT. Está associada a uma predisposição aumentada a arritmias ventriculares malignas e morte súbita em indivíduos sem cardiopatia estrutural.

■ Taquicardia ventricular polimórfica catecolaminérgica

Consiste em uma taquicardia ventricular polimórfica na presença de estímulo adrenérgico, como atividade física e estresse emocional, particularmente em indivíduos com menos de 20 anos. O diagnóstico baseia-se na indução de uma taquicardia polimórfica por teste de esforço ou por estresse farmacológico adrenérgico, na ausência de doença estrutural cardíaca e de alteração no intervalo QT.

■ Fibrilação atrial

Caracteriza-se por uma contração dessincronizada das câmaras superiores do coração, mostrada, ao ECG, por ausência da onda P e por um tremor de alta frequência na linha de base. Sinais sugestivos de um quadro familiar incluem ausência de uma causa identificável para essa arritmia supraventricular, idade precoce e história familiar de múltiplos membros afetados.

■ Síndrome da morte súbita

Em uma pessoa jovem, a morte súbita pode ser causada por doenças cardíacas, incluindo as arritmias, além de cardiomiopatias, miocardite e distúrbios genéticos dos tecidos conectivos, entre outras condições.

LATINSTOCK

Como funcionam os painéis genéticos para arritmias e outras cardiopatias de origem familiar

Testes pesquisam diversos genes associados a cada entidade clínica.

A medicina de precisão vem se tornando um recurso fundamental para a investigação clínica, permitindo predição de risco individual e familiar, elucidação diagnóstica, escolha de tratamento e aconselhamento genético específicos.

Acompanhando os avanços em Cardiologia, a **Clínica Felippe Mattoso** introduziu, em sua rotina, um portfólio molecular baseado em painéis genéticos realizados por sequenciamento de nova geração (NGS) para diversas condições cardíacas hereditárias, que incluem as arritmias.

Nas arritmias, as principais indicações para a pesquisa de etiologia genética são:

- Confirmação da causa em indivíduos sintomáticos
- Identificação do risco em indivíduos assintomáticos com história familiar positiva
- Auxílio ao diagnóstico diferencial entre arritmia hereditária e outras doenças cardíacas não genéticas
- Estimativa do risco de recorrência de eventos
- Aconselhamento genético

Soluções genéticas em Cardiologia disponíveis na Clínica Felippe Mattoso

Painel genético para arritmias hereditárias
Genes analisados: *ABCC9, ACTN2, ANK2, CACNA1C, CACNB2, CALM1, CALM3, CASQ2, CAV3, DSP, GPD1L, HCN4, KCNE1, KCNE2, KCNH2, KCNJ2, KCNQ1, LMNA, PLN, RYR2, SCN5A, TNNI3, TNNT2, TRDN, DES, DSC2, DSG2, EMD, JUP, NKX2-5, PKP2, PRKAG2, RBM20, TGFB3* e *TMEM43*

Painel genético para síndrome do QT longo
Genes analisados: *ANK2, CACNA1C, CAV3, KCNE1, KCNE2, KCNH2, KCNJ2, KCNQ1, SCN5A, AKAP9, KCNJ5, SCN4B* e *SNTA1*

Painel genético para síndrome do QT curto
Genes analisados: *CACNA1C, KCNH2, KCNJ2* e *KCNQ1*

Painel genético para síndrome de Brugada
Genes analisados: *CACNA1C, CACNB2, GPD1L, HCN4, SCN5A, CACNA2D1, KCND3, KCNE3, KCNE5, KCNJ8, RANGRF, SCN1B, SCN2B, SCN3B* e *TRPM4*

Painel genético para taquicardia ventricular polimórfica catecolaminérgica
Genes analisados: *ANK2, CALM1, CALM3, CASQ2, KCNJ2, KCNQ1, RYR2, TRDN* e *CALM2*

Painel genético para fibrilação atrial
Genes analisados: *ABCC9, HCN4, KCNE1, KCNE2, KCNH2, KCNJ2, KCNQ1, LMNA, RYR2, GATA4, GATA6, GJA5, KCNA5,KCND3, KCNJ5, KCNJ8, LDB3, NPPA, NUP155, SCN1B, SCN2B, SCN3B, SCN4B* e *SCN5A*

Painel genético para síndrome da morte súbita
Genes analisados: *AKAP9, ANK2, CACNA1C, CACNB2, CALR3, CASQ2, CAV3, CSRP3, CTF1, DES, DSC2, DSG2, DSP, DTNA, EYA4, FBN1, FBN2, FKTN, GJA5, GPD1L, JPH2, JUP, KCNA5, KCNE1, KCNE2, KCNE3, KCNH2, KCNJ2, KCNQ1, LAMP2, LDB3, LMNA, LRP6, MYBPC3, MYH6, MYH7, MYL2, MYL3, MYLK2, MYOZ2, NEXN, NPPA, PKP2, PLN, PRKAG2, PSEN1 e PSEN2, RBM20, RYR2, SCN1B, SCN3B, SCN4B, SCN5A, SGCD, SLC25A4, SNTA1, TAZ, TCAP, TGFB3, TGFBR2, TMEM43, TMPO, TNNC1, TNNI3, TNNT2, TPM1, TTN* e *VCL*

Painel genético para ventrículo esquerdo não compactado
Genes analisados: *ACTN2, DSP, HCN4, LMNA, PLN, RYR2, SCN5A, TNNI3, TNNT2, ACTC1, DTNA, LAMP2, LDB3, MIB1, MYBPC3, MYH7, NEXN, PRDM16, TAZ, TCAP, TPM1, TTN, VCL* e *YWHAE*

Painel genético para cardiomiopatias hereditárias
Genes analisados: *ABCC9, ACTC1, ACTN2, ANK2, BAG3, BRAF, CALR3, CAV3, CBL, CRYAB, CSRP3, DES, DSC2, DSG2, DSP, DTNA, EMD, EYA4, FHL1, FKTN, FLNC, GAA, GLA, HRAS, JPH2, JUP, KRAS, LAMP2, LDB3, LMNA, MAP2K1, MAP2K2, MYBPC3, MYH6, MYH7, MYL2, MYL3, MYLK2, MYOT, MYOZ2, NEBL, NEXN, NRAS, PKP2, PLN, PRKAG2, PSEN1, PSEN2, PTPN11, RAF1, RBM20, RPSA, RYR2, SCN5A, SGCD, SHOC2, SLC25A4, SOS1, SPRED1, SYNE1, SYNE2, TAZ, TCAP, TGFB3, TMEM43, TMPO, TNNC1, TNNI3, TNNT2, TPM1, TRIM63, TTN, TTR* e *VCL*

Painel genético para síndrome de Noonan
Genes analisados: *BRAF, CBL, HRAS, KRAS, MAP2K1, MAP2K2, NF1, NRAS, PTPN11, RAF1, RIT1, SHOC2, SOS1* e *SPRED1*

Painel genético para hipercolesterolemia
Genes analisados: *LDLR, PCSK9, APOB, LDLRAP1, SLCO1B1, LIPA, ABCG5, ABCG8, LPL* e *APOE*

Painel genético para síndrome de Marfan e aneurisma torácico aórtico
Genes analisados: *ACTA2, CBS, COL3A1, COL5A1, COL5A2, FBN1, FBN2, FLNA, MED12, MYH11, MYLK, NOTCH1, PLOD1, PRKG1, SKI, SLC2A10, SMAD3, SMAD4, TGFB2, TGFB3, TGFBR1* e *TGFBR2*

Painel genético para suscetibilidade à doença cerebrovascular
Genes analisados: *ATP1A2, ATP1A3, CACNA1A, COL4A1, COL4A2, NOTCH3, OTC, POLG, SCN1A* e *SLC2A1*

Análise completa do exoma

O papel do ecocardiograma na elucidação dos distúrbios do ritmo cardíaco

O exame detecta o substrato anatômico relacionado com o quadro, ajudando a esclarecer sua origem.

O ecocardiograma usa diversas técnicas para obter imagens bidimensionais e tridimensionais em tempo real das estruturas cardíacas e analisar a velocidade do fluxo sanguíneo. Métodos recentes, como Doppler tecidual e *speckle tracking*, permitem refinar a análise da função dos ventrículos direito e esquerdo, enquanto a modalidade sob estresse, que pode ser feita com estímulo físico ou farmacológico, contribui de modo relevante no estudo da viabilidade miocárdica e na pesquisa de isquemia.

Nas arritmias, o ecocardiograma é útil para a identificação do substrato anatômico associado ao descompasso cardíaco, como as disfunções ventriculares, a hipertrofia miocárdica, a dilatação das câmaras e as valvopatias, entre outras.

Nesse contexto, os pacientes com arritmias ventriculares originadas no ventrículo direito (VD) têm indicação do exame na pesquisa de sinais de displasia arritmogênica do VD, em que a imagem pode estabelecer critérios maiores de diagnóstico, como dilatação importante desse ventrículo, microaneurismas localizados e hipocinesia de VD.

Já as taquicardias ventriculares originadas no ventrículo esquerdo (VE) devem levar à avaliação de uma disfunção contrátil do VE. Ademais, nas arritmias e nas síncopes de origem desconhecida, o ecocardiograma pode ser útil especialmente para excluir uma doença estrutural cardíaca como quadro de base associado.

Para o manejo da fibrilação atrial

Como a associação entre fibrilação atrial (FA) e cardiopatia é frequente, o ecocardiograma torna-se indispensável tanto para identificar quanto para avaliar a gravidade de tais condições, devendo ser realizado inicialmente em todos os pacientes com essa alteração do ritmo cardíaco.

Segundo as diretrizes para as indicações da ecocardiografia de 2009, embora mais estudos sejam necessários, alguns parâmetros, como o Doppler convencional ou tecidual, podem ser utilizados na prática clínica para prever a maior possibilidade de recuperação e manutenção do ritmo sinusal pós-cardioversão química ou elétrica.

Pacientes com FA paroxística ou persistente, por exemplo, com função de VE normal e átrio esquerdo (AE) menor que 50 mm ou volume indexado do AE menor que 32 mL/m^2, têm melhor prognóstico. O ecocardiograma, quando necessário, pode ainda definir a opção mais apropriada de tratamento para cada caso, permitindo uma menor recorrência da FA.

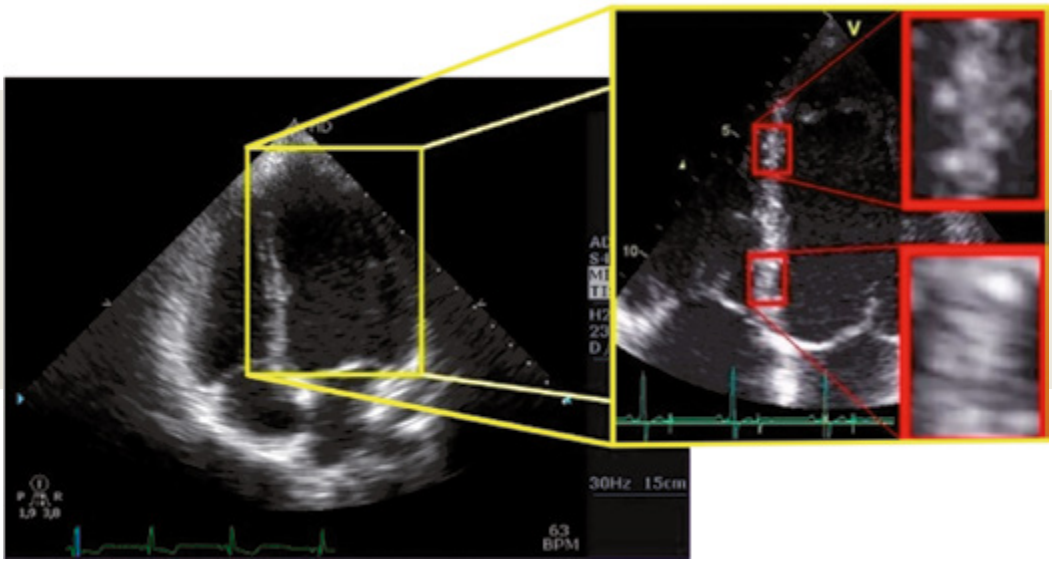

Imagem de ecocardiograma transtorácico convencional magnificada mostra, ao ultrassom, o aspecto pontilhado *(speckles)* inerente ao tecido miocárdico.

ARQUIVO GRUPO FLEURY

Publicação trimestral da **Clínica Felippe Mattoso**

Responsável técnico: Dr. Wilson Shcolnik – CRM-RJ 52-34610-4
Editora científica: Dra. Fernanda Aimée Nobre
Editora executiva: Solange Arruda | **Apoio editorial**: Ana Maria Goulart
Produção gráfica: Sergio Brito | **Impressão**: Promopress
Gerência médica: Dra. Renata Gomes Nunes
Assessores médicos: Dr. Guilherme Carvalho Dutra – guilherme.dutra@grupofleury.com.br
Dr. Marcelo Ortolan Franco – marcelo.franco@grupofleury.com.br
Dra. Maria Eduarda Ferro Costa – mariaeduarda.costa@grupofleury.com.br
Dr. Ricardo de Araujo Gonzalez Alonso – ricardo.alonso@grupofleury.com.br

www.fmattoso.com.br

Assessoria médica:
assessoriamedica_rj@grupofleury.com.br

FSC